

**НАЦІОНАЛЬНА АКАДЕМІЯ МЕДИЧНИХ НАУК УКРАЇНИ  
ДУ «НАЦІОНАЛЬНИЙ ІНСТИТУТ ХІРУРГІЇ ТА ТРАНСПЛАНТОЛОГІЇ  
імені О. О. ШАЛІМОВА»**

**Щукін Сергій Петрович**

На правах рукопису

УДК 616.14-007.64-005.6-06-089

**ХІРУРГІЧНЕ ЛІКУВАННЯ ХВОРИХ З ТРОМБОТИЧНИМИ  
УСКЛАДНЕННЯМИ ПРИ ТЯЖКИХ ФОРМАХ ВАРИКОЗНОЇ ХВОРОБИ**

14.01.03 – хірургія

Дисертація  
на здобуття наукового ступеня  
кандидата медичних наук

Науковий керівник:  
доктор медичних наук Чернуха Л. М.

Київ – 2017

## ЗМІСТ

ПЕРЕЛІК УМОВНИХ СКОРОЧЕНЬ .....	4
ВСТУП .....	5
РОЗДІЛ 1 СУЧАСНИЙ СТАН ДІАГНОСТИКИ, КЛАСИФІКАЦІЯ ТА КОМПЛЕКСНЕ ЛІКУВАННЯ ХВОРИХ ІЗ ТРОМБОТИЧНИМИ УСКЛАДНЕННЯМИ ТЯЖКИХ ФОРМ ВАРИКОЗНОЇ ХВОРОБИ НИЖНІХ КІНЦІВОК (огляд літератури)	11
.....	
1.1 Визначення та історія вивчення проблеми тромбозу вен нижніх кінцівок .....	11
1.2 Етіологія і патогенез варикотромбофлебіту і тромбозу глибоких вен.....	13
1.3 Тромбофілія.....	15
1.4 Класифікація .....	20
1.5 Клініка .....	21
1.6 Діагностика .....	23
1.7 Лікування .....	27
РОЗДІЛ 2 МАТЕРІАЛИ І МЕТОДИ ДОСЛІДЖЕННЯ .....	36
2.1 Клінічна характеристика хворих з тромботичними ускладненнями тяжких форм варикозної хвороби ....	36
2.2 Характеристика методів дослідження .....	42
РОЗДІЛ 3 ДІАГНОСТИЧНА ЦІННІСТЬ УЛЬТРАЗВУКОВОГО ДУПЛЕКСНОГО СКАНУВАННЯ ПРИ ТРОМБОТИЧНИХ УСКЛАДНЕННЯХ ВАЖКИХ ФОРМ ВАРИКОЗНОЇ ХВОРОБИ.....	47
РОЗДІЛ 4 ПАТОМОРФОЛОГІЧНЕ ТА ІМУНОГІСТОХІМІЧНЕ ДОСЛІДЖЕННЯ СТІНКИ ВЕНИ У ХВОРИХ, ПРООПЕРОВАНИХ З ПРИВОДУ ТРОМБОТИЧНИХ УСКЛАДНЕНЬ ЗА ТЯЖКИХ ФОРМ ВАРИКОЗНОЇ ХВОРОБИ НИЖНІХ КІНЦІВОК .....	52
РОЗДІЛ 5 ДІАГНОСТИКА ТРОМБОФІЛІЇ У ПАЦІЄНТІВ ПРИ ТРОМБОТИЧНИХ УСКЛАДНЕННЯХ ТЯЖКИХ ФОРМ ВАРИКОЗНОЇ ХВОРОБИ НИЖНІХ КІНЦІВОК .....	63
РОЗДІЛ 6 ХІРУРГІЧНЕ ЛІКУВАННЯ ХВОРИХ З ТРОМБОТИЧНИМИ УСКЛАДНЕННЯМИ ТЯЖКИХ ФОРМ ВАРИКОЗНОЇ ХВОРОБИ .....	75
6.1 Загальна концепція хірургічного лікування хворих із тромботичними ускладненнями тяжких форм варикозної хвороби нижніх кінцівок.....	75

6.2	Хірургічне лікування хворих із флотуючими тромбами глибоких вен нижніх кінцівок.....	78
6.3	Хірургічне лікування хворих із варикотромбофлебітом системи великої підшкірної вени.....	87
6.4	Хірургічне лікування хворих із сафенофemorальним тромбозом.....	96
6.5	Хірургічне лікування хворих із варикотромбофлебітом системи малої підшкірної вени.....	100
6.6	Хірургічне лікування хворих із тромбозом литкової вени з флоатацією тромбу у підколінну вену .....	104
РОЗДІЛ 7 АНАЛІЗ ТА УЗАГАЛЬНЕННЯ РЕЗУЛЬТАТІВ ДОСЛІДЖЕННЯ .....		108
ВИСНОВКИ .....		122
СПИСОК ВИКОРИСТАНИХ ДЖЕРЕЛ.....		124

**ПЕРЕЛІК УМОВНИХ СКОРОЧЕНЬ**

АЧТЧ	– активований частковий тромбопластиновий час
ВПВ	– велика підшкірна вена
ВТФ	– варикотромбофлебіт
ВХНК	– варикозна хвороба нижніх кінцівок
ГСВ	– глибока стегнова вена
ЕВЛК	– ендовенозна лазерна коагуляція
ЗСВ	– загальна стегнова вена
МНС	– міжнародне нормалізоване співвідношення
МПВ	– мала підшкірна вена
НАК	– непрямі антикоагулянти
НМГ	– низькомолекулярні гепарини
НПВ	– нижня порожниста вена
НПЗЗ	– нестероїдні протизапальні засоби
ПВ	– підколінна вена
ПСВ	– поверхнева стегнова вена
ПТХ –	– післятромботична хвороба
ЗКВ	– загальна клубова вена
СПС	– сафено–поплітеальне співвустя
СФС	– сафено–фemorальне співвустя
ТГВ –	– тромбоз глибоких вен
ТЕЛА	– тромбоемболія легеневої артерії
ТФ	– тромбофлебіт
УЗДС	– ультразвукове дуплексне сканування
ХВН	– хронічна венозна недостатність
ХЛВН	– хронічна лімфовенозна недостатність

## ВСТУП

**Актуальність теми.** Тяжкі форми варикозної хвороби нижніх кінцівок характеризуються прогресуючим та ускладненим перебігом хронічної венозної недостатності (С4–С6 відповідно до класифікації СЕАР, 1994), що клінічно проявляється трофічними розладами – гіперпігментацією шкіри, індурацією тканин гомілки, целюлітом, дерматосклерозом, а також утворенням трофічних виразок. Значно ускладнюють перебіг тяжких форм варикозної хвороби нижніх кінцівок бешихове запалення та синдроми лімфедеми. Тромботичні ускладнення за тяжких форм варикозної хвороби нижніх кінцівок виявляють як у поверхневих варикозно–змінених венах, так і в глибокій венозній системі. Вони є одним з найтяжчих судинних захворювань з несприятливим прогнозом, що спричиняє такі тяжкі ускладнення, як тромбоемболія легеневої артерії, післятромботична хвороба з трофічними розладами. Тромбофлебіт, частота якого у пацієнтів при варикозній хвороби нижніх кінцівок становить 30–60%, поширюється на глибокі вени у 9–12% з них [1], що представляє реальну ембологенну небезпеку у 31,5% спостережень [2]. У віддаленому періоді післятромботична хвороба супроводжується тяжкими гемодинамічними розладами в нижніх кінцівках, що є причиною трофічних змін, в тому числі виразок, що довго не загоюються. Більшість таких хворих втрачають працездатність. Причиною незадовільних результатів лікування є несвоєчасне звернення за медичною допомогою, не завжди коректна тактика. Рання діагностика тромбофлебіту та тромбозів глибоких вен дозволяє вирішити питання тактики лікування пацієнтів з приводу ускладнених форм хронічної венозної недостатності [3].

У значній кількості хворих клінічні прояви тромботичного ураження вен нечітко виражені [4].

Небезпекою перебігу тромбофлебіту нижніх кінцівок є те, що у 5–20% хворих тромботичний процес поширюється з поверхневої венозної системи на глибоку, у 5–44% – спостерігають поєднання тромбофлебіту та тромбозу

глибоких вен, у 33–49% – висхідного тромбозу великої підшкірної вени та тромбоемболії легеневої артерії [5].

Питання стратегії і тактики лікування гострого варикотромбофлебіту недостатньо вивчені. Триває дискусія щодо того, де і як лікувати таких хворих: амбулаторно або у стаціонарі, консервативно чи оперативно, у терміновому або плановому порядку, одномоментно або етапно [6]. У зарубіжних клініках віддають перевагу консервативному лікуванню, операцію виконують за суворими показами [7].

У нашій країні застосовують переважно хірургічний метод у поєднанні з консервативними заходами [8]. Методи лікування варикотромбофлебіту різноманітні, від еластичної компресії та застосування нестероїдних протизапальних засобів, до хірургічного втручання з високим перев'язуванням великої чи малої підшкірних вен, із стріпінгом або без такого; з призначенням антикоагулянтів або без них [9].

Сьогодні немає єдиного підходу до тактики лікування хворих з приводу тромботичних ускладнень за тяжких форм варикозної хвороби нижніх кінцівок. Консервативна терапія – досить тривала, не усуває венозного рефлюксу і подальшого прогресування хронічної венозної недостатності. Відсутня єдина тактика оперативного лікування та антикоагулянтної терапії. Наявна необхідність розробки й впровадження мініінвазивних оперативних втручань з приводу тромботичних ускладнень за тяжких форм варикозної хвороби нижніх кінцівок.

**Зв'язок роботи з науковими програмами, планами, темами.** Дисертаційна робота виконана відповідно до плану науково–дослідних робіт відділу хірургії судин ДУ «Національний інститут хірургії та трансплантології умені О. О. Шалімова» НАМН України і є фрагментом комплексної теми “Вивчити зміни регіонарної гемодинаміки перед та після хірургічних операцій у хворих з неускладненою варикозною хворобою нижніх кінцівок” 2008 – 2009 рр. (номер державної реєстрації 0107U011462 шифр ИН.14.01.03.16.08). Науковий керівник науково–дослідної роботи Л. М. Чернуха.

**Мета і завдання дослідження.** Метою дослідження є покращення результатів хірургічного лікування хворих з тромботичними ускладненнями тяжких форм ВХНК шляхом застосування диференційованої тактики і методів хірургічного лікування, розроблених з огляду на коагуляційні властивості крові та виявлення тромбофілічних станів.

Відповідно до поставленої мети сформульовані завдання дослідження:

1. Визначити діагностичну цінність УЗДС за різних форм тромботичних ускладнень тяжких форм ВХНК.
2. Дослідити патоморфологічні та імуногістохімічні зміни в стінці вен при ВТФ у пацієнтів за тяжких форм ВХНК.
3. Вивчити зміни коагуляційних властивостей крові та можливості їх кореляції із врахуванням індивідуального підходу у хворих із тромботичними ускладненнями тяжких форм ВХНК.
4. Розробити алгоритм обстеження й лікування пацієнтів із тромботичними ускладненнями тяжких форм ВХНК.
5. Проаналізувати результати лікування пацієнтів з приводу тромботичних ускладнень тяжких форм ВХНК і розробити практичні рекомендації з обстеження та лікування таких хворих.

*Об'єкт дослідження* – тромботичні ускладнення тяжких форм ВХНК.

*Предмет дослідження* – перебіг тромботичного процесу у поверхневих та глибоких венах нижніх кінцівок у хворих з тромботичними ускладненнями тяжких форм ВХНК, імуногістохімічні зміни у стінках вен, видалених під час оперативного втручання.

**Методи дослідження:** загальноклінічні; УЗДС вен нижніх кінцівок; дослідження вмісту D–димеру; тести на тромбофілію (визначення вмісту антитромбіну III, протеїнів C і S) з використанням діагностичного комплексу ЛРП генетика тромбофілія; морфологічні та імуногістохімічні дослідження стінки вен та навколишніх тканин; статистична обробка результатів дослідження з використанням методів варіаційної статистики, багатофакторного кореляційно–регресійного аналізу за допомогою пакетів

прикладних програм: StatSoft, Inc. (2003) Statistica (data analysis software system), version 6 та Microsoft Excel 2007.

**Наукова новизна отриманих результатів.** Проведене обстеження групи хворих з тромботичними ускладненнями тяжких форм варикозної хвороби нижніх кінцівок. До тяжких форм варикозної хвороби нижніх кінцівок віднесені виражені трофічні розлади у вигляді гіперпігментації, ліподермосклерозу, трофічних виразок (активних або тих, що загоїлися). За класифікацією CEAP, це стадії С4 – С6. Розроблений лікувально–діагностичний алгоритм при тромботичних ускладненнях за тяжких форм варикозної хвороби нижніх кінцівок. Вперше проведено морфологічне та імуногістохімічне дослідження стінки вени при ВТФ у пацієнтів з тяжкими формами варикозної хвороби нижніх кінцівок. Вивчені спостереження одночасного тромбозу поверхневих та глибоких вен, встановлена висока частота поєднання ВТФ з тромбозом глибоких вен – 18,8%. Вперше виявлена спадково зумовлена схильність до тромбофілічних станів у хворих при рецидивуючих тромботичних ускладненнях за тяжких форм варикозної хвороби нижніх кінцівок.

Розроблені показання до виконання хірургічних втручань з приводу ВТФ, поєднаного з тромбозом глибоких вен. Вперше описано методику та доведено можливість поєднаного використання мініінвазивних методик хірургічної корекції розладів венозного відтоку: склеротерапії та ЕВЛК у хворих з тромботичними ускладненнями при тяжких формах варикозної хвороби.

Вивчені патогенетичні механізми виникнення тромботичних ускладнень за тяжких форм варикозної хвороби нижніх кінцівок, особливості її перебігу.

**Практичне значення одержаних результатів.** На основі аналізу результатів лікування пацієнтів з тромботичними ускладненнями тяжких форм ВХНК доведено доцільність використання оперативних методів, визначені покази до їх застосування, що дозволило покращити безпосередні й віддалені результати.



Визначені рекомендації з вибору методу оперативного лікування, розроблені заходи профілактики ретромбозу у хворих.

Розроблений та проваджений у практику лікувально–діагностичний алгоритм, що дозволило поліпшити результати лікування пацієнтів з приводу тромботичних ускладнень тяжких форм ВХНК.

На підставі даних порівняльної оцінки ефективності різних методів лікування хворих визначений оптимальний обсяг оперативного втручання.

Отримані результати дослідження впроваджені в практику роботи відділення хірургії ДУ “Вузлова лікарня станції Дарниця” м. Київ, ТОВ “Медичний центр сучасної флебології”.

**Особистий внесок здобувача.** Дисертаційна робота є самостійним науковим дослідженням автора. Здобувач самостійно розробив програму, дизайн та алгоритм дослідження, детальний план роботи. Автор самостійно здійснив аналіз сучасної літератури з проблеми, що вивчаються, визначив актуальність проблеми та невирішені питання за темою дисертації, провів патентно–інформаційний пошук, визначив мету і завдання дослідження. Дисертант особисто обробив фактичний матеріал, проаналізував отримані результати дослідження, написав усі розділи дисертаційної роботи, сформулював висновки, практичні рекомендації, здобувач самостійно оглядав хворих, госпіталізованих у клініку з приводу ТГВ нижніх кінцівок, контролював якість проведення лабораторних та інструментальних досліджень, самостійно проводив УЗДС та оперативні втручання. Дисертант у співавторстві з науковим керівником запропонував спосіб лікування ВХНК пріоритетність якого захищена деклараційним патентом на корисну модель (50992 від 25.06.10). Подані дві заявки на корисну модель: спосіб лікування варикотромбофлебиту в басейні малої підшкірної вени (заявка № u 201608310, дата подання 28.07.16.), спосіб лікування варикотромбофлебиту в басейні великої підшкірної вени (заявка № u 201608308, дата подання 28.07.16.).

**Апробація результатів дисертації.** Основні положення дисертаційної роботи викладені й обговорені на: I – VII щорічних науково–практичних

Всеукраїнських конференціях з міжнародною участю «Сухаревські читання – Ангіологія і судинна хірургія сьогодні» (Київ, 2007–2015); III з'їзді судинних та ендovasкулярних хірургів України (Донецьк, 2010); IV з'їзді судинних та ендovasкулярних хірургів України (Ужгород, 2012); IX конференції Асоціації флебологів Росії (Москва, 2012); Всеукраїнській науково–практичній конференції з міжнародною участю «Секрети судинної хірургії: новітні мініінвазивні технології діагностики і лікування атеросклеротичних та тромботичних уражень судин» (Київ, 2012); Всеукраїнській науково–практичній конференції з міжнародною участю «Тромбози та емболії в клінічній практиці: діагностика, профілактика, екстрена допомога та реабілітація, спільна тактика спеціалістів різного профілю» (Київ, 2014).

**Публікації за темою дисертації.** За матеріалами дослідження опубліковані 14 наукових праць, в тому числі 6 – у фахових виданнях, затверджених МОН України, 7 – у вигляді тез доповідей у матеріалах вітчизняних конференцій та з'їздів, Отримано 1 деклараційний патент України на корисну модель, подані дві заявки на корисну модель.

**Обсяг і структура дисертації.** Дисертаційна робота викладена на 142 сторінках друкованого тексту, складається з вступу, огляду літератури, матеріалів і методів дослідження, 5 розділів власних досліджень, аналізу та узагальнення результатів, висновків та списку використаних джерел літератури, що містить 173 посилання, в тому числі 88 – кирилицею та 85 – латиною. Дисертація ілюстрована 13 таблицями та 32 рисунками.

**РОЗДІЛ 1**

**СУЧАСНИЙ СТАН ДІАГНОСТИКИ, КЛАСИФІКАЦІЯ ТА  
КОМПЛЕКСНЕ ЛІКУВАННЯ ХВОРИХ З ТРОМБОТИЧНИМИ  
УСКЛАДНЕННЯМИ ТЯЖКИХ ФОРМ ВАРИКОЗНОЇ ХВОРОБИ  
НИЖНІХ КІНЦІВОК (огляд літератури)**

**1.1. Визначення та історія вивчення проблеми тромбозу поверхневих вен нижніх кінцівок**

Термін «тромбофлебіт» запропонований у 1939 р. А.Оchner та М. De Bakey для визначення тромботичного процесу у підшкірних венах, основою якого є запальні зміни їх стінок [3, 9].

ТФ – це запалення стінок вени з утворенням в них тромбів. При ТФ активізується зсідальна система крові, зменшується продукція гепарину та активаторів фібринолізу, що зумовлює зниження активності антизсідальної системи, утворення тромбів у венах [9].

Розрізняють ТФ за відсутності ВХНК, що, як правило, виявляють при тромбофілії, та ТФ на тлі ВХНК, у патогенезі якого провідну роль відіграє уповільнення венозного кровотоку [10, 11]. ВТФ – це найбільш поширена форма ТФ (тромботичне ураження підшкірних вен), за якої патологічний процес виявляють у варикозно–змінених поверхневих венах нижніх кінцівок [12]. Частота поширення тромбу до остіального клапана та в глибоку венозну систему становить 23% [3].

ВТФ, як правило, вважають безпечним захворюванням, його перебіг сприятливий, ускладнення виникають рідко. Зокрема, в німецькомовних країнах ТФ вважають м'яким захворюванням без ускладнень. Найбільш тяжкою з усіх проявів ТФ є висхідна форма, за якою тромб «піднімається» по стовбуру ВПВ або МПВ і переходить через співустя в глибоку венозну систему [13,14]. Прогресування тромботичного процесу можливе внаслідок поширення тромбозу через СФС чи СПС, пронизні вени з неспроможними клапанами. ТГВ

виявляють у 10% спостережень ВТФ [9]. В деяких дослідженнях оцінюють поширення ТФ в глибоку венозну систему та його можливий зв'язок з ТЕЛА [15]. Частота цих спостережень свідчить, що ТФ не можна вважати «доброякісним» захворюванням. Історично, ТФ поверхневих вен розглядають як захворювання, що потребувало тільки консервативної терапії, що передбачала еластичну компресію, підвищене положення нижньої кінцівки, призначення НПЗЗ. Проте, в останні роки деякі дослідники відзначали виникнення ТЕЛА при ТФ вен стегна, що поширювався до СФС без переходу на глибокі вени. Отже, оскільки ТФ може бути причиною виникнення тромбоемболії легенової артерії (ТЕЛА), іноді фатальної, слід вважати його тяжким захворюванням [16, 17].

Венозні тромбоемболічні ускладнення супроводжують поверхневий ТФ у 25% пацієнтів. У більшості з них діагностували ТГВ, у 3,9% – виникла ТЕЛА [18]. Летальність у строки від 3 до 6 міс після епізоду ТГВ становила від 7 до 15% [19, 20]. Причиною смерті хворих були рак, ТЕЛА і масивна кровотеча. ВТФ у 9,3 % хворих поширюється на глибокі магістральні вени, у 0,5–1% з них виникла ТЕЛА, у 95% – інвалідизуюча ПТХ [21], при цьому ризик виникнення ТЕЛА становив 20–48% [22].

Венозний тромбоз – гостре захворювання, що характеризується утворенням тромбу в просвіті вени з більш чи менш вираженим запальним процесом і порушенням току крові. Наявність запального компонента в зоні тромбозу визначає іншу назву хвороби – ТФ [23, 24].

У 1793 р. J. Hunter запропонував термін «Phlebothrombosis», він стверджував, що запалення стінки вени завжди супроводжується утворенням тромбу. M. Baillie (1793), всупереч J. Hunter, вважав, що причиною утворення тромбозу є уповільнення току крові [25].

Тромбоз в системі НПВ – найбільш небезпечний вид цього патологічного процесу. Його частота становить понад 95% в структурі всіх видів венозного тромбозу. Кожного року у більшості країн світу ТГВ або ТЕЛА виникають у 80–120 хворих на 100 000 населення. Майже 30% з них вмирають протягом 1

міс, ще у 20% – протягом 2 років виникає рецидив захворювання. Якщо ТЕЛА не була своєчасно діагностована, у строки до 3 міс формується стійка легенева гіпертензія з прогресуючим порушенням функції правих відділів серця. Протягом багатьох років ТГВ нижніх кінцівок і ТЕЛА вважали окремими захворюваннями. У теперішній час достовірно встановлено, що майже у 70% пацієнтів за підтвердженої ТЕЛА виявляють ТГВ нижніх кінцівок [26], майже у 50% – при ТГВ нижніх і верхніх кінцівок перебіг ТЕЛА безсимптомний [27, 28]. Тромби у венах гомілки у госпіталізованих хворих виявляють досить часто [29]. Частота безсимптомного перебігу тромбозу вен гомілки значно різниться залежно від профілю пацієнтів: в загальній хірургії вона становить від 5 до 30%, при інсульті – наближається до 50%, після великих ортопедичних операцій – від 40 до 70% [30].

З клінічної точки зору, найбільше значення має гострий ТФ підшкірних вен нижніх кінцівок, оскільки саме за такої локалізації тромботичний процес схильний до переходу на глибоку венозну систему з усіма наслідками: від ТЕЛА – у гострій стадії захворювання, до формування ХВН у віддалені строки спостереження. Під час активного пошуку з використанням інструментальних методів дослідження ТГВ виявляють не менш ніж у 10% хворих при ТФ. У багатьох ситуаціях переходу тромбозу на глибокі вени можна запобігти. Якщо це своєчасно не зроблене, патологічний процес трансформується у принципово інший стан. Навіть якщо у хворого і не виникла ТЕЛА, що безпосередньо загрожує його життю, тромбоз магістральних вен і ПТХ, що формується у подальшому, потребують складного, тривалого високовартісного, а іноді довічного лікування [31, 32].

## **1.2. Етіологія і патогенез варикотромбофлебиту і тромбозу глибоких вен**

В. С. Савельєв вважає варикозно–змінені вени сприятливим середовищем для виникнення тромбозу [9].

У варикозно–зміненій вені відбувається пошкодження ендотелію, виникає лейкоцитарна інфільтрація її стінки, оголюються субендотеліальні

тромбогенні структури, зокрема, колаген, що активують тромбоцити. Вена втрачає протитромботичні властивості внаслідок зменшення концентрації тканинного активатора плазміногену в зоні мікротравми [9, 33, 34].

При ушкодженні судини тромбоутворення є звичайною реакцією, що запобігає втраті крові.

ТФ у варикозно–змінених венах первинно локалізується в будь–якій частині поверхневої венозної системи, частіше процес починається з верхньої третини гомілки [9] або нижньої третини стегна [35, 36].

Через поверхневе розташування варикозно–змінених вен запальне ураження стінки судин (флебіт) і навколишніх тканин (перифлебіт) найбільш яскраво клінічно виражене при ТФ [37].

Внаслідок руйнування структури тканин стінки вени при ВХНК порушується синтез гепарину, в ній виникає дефіцит природної протизсідальної речовини [38]. На противагу продукції простацикліну та оксиду азоту, продукція ендотеліну–1 у звичайних умовах відбувається повільно. При стресі, пов'язаному з ушкодженням стінки вени, він вивільняється швидко. Під впливом ендотеліну–1 на  $\alpha$ - і  $\beta$ -рецептори виникає вазоконстрикція, а при дії тільки на  $\beta$ -рецептори – викидання оксиду азоту і простацикліну, що спричиняє вазодилатацію [39].

В незмінній судині поширенню тромбу заважають клапани. При ВХНК ця перепона відсутня, ніщо не перешкоджає йому пройти СФС [40, 41].

Стаз крові є важливим чинником, що сприяє тромбоутворенню. Він перешкоджає дії захисних механізмів і, в одночас, сприяє утворенню тромбів на стінці судини. Тромбоз супроводжується поступово прогресуючою обструкцією судини, що ще більше уповільнює ток крові [42]. Причиною уповільнення кровотоку при ТФ є ВХНК [43]. ВХНК вважають фактором ризику виникнення венозного тромбозу протягом тривалого часу [44, 45]. У декількох дослідженнях з використанням радіонуклідного сканування нижніх кінцівок відзначене суттєве збільшення після операції частоти ТГВ у пацієнтів при варикозних змінах вен [46]. Тривало існуюча венозна гіпертензія зумовлює

ще більш виражені зміни вазомоторної активності мікроциркуляторного русла і є причиною виникнення трофічних розладів при ХВН [47].

Система зсідання крові – це фізіологічний механізм, спрямований на підтримку цілісності судинного русла. Будь-яке пошкодження судин завершується утворенням тромбоцитарної «пробки» [48], що закріплюється фібриновим згустком, поряд з цим накопичуються лейкоцити, запускаються відновні процеси. У нормі кров'яні згустки–тромби не утворюються, що пов'язане з наявністю антизсідальної системи, функція якої реалізується через принцип оберненого зв'язку [49]. Збереження властивостей крові, її рідкий стан, фізіологічний гемостаз та внутрішньосудинний тромбоз безпосередньо пов'язані з зсідальною системою крові, яка є важливою складовою системи гемостазу [19, 50–54]. При багатьох захворюваннях і станах з порушенням рівноваги у складній системі регуляції гемостазу тромбоутворення стає патологічним і спричиняє не тільки різноманітні морфофункціональні розлади, а й раптову смерть людини [39, 55–58].

ВТФ може первинно локалізуватися в будь-якій частині венозної системи нижніх кінцівок [9, 59, 60], частіше – починається у верхній третині гомілки або нижній третині стегна [36, 61–63]. Встановлено, що фібринолітична активність стінок вен нижніх кінцівок значно менше такої у венах верхніх кінцівок [45], тому ТФ частіше виникає в системі НПВ.

У пацієнтів при виникненні ТГВ на тлі ВХНК її тривалість становила у середньому  $(9,6 \pm 4,1)$  року. У 40% таких хворих провокуючими факторами виникнення ТГВ були трофічні виразки, дерматит, ВТФ [64].

### **1.3. Тромбофілія**

Вроджена тромбофілія – генетично зумовлена схильність до внутрішньосудинного тромбоутворення внаслідок дефіциту регуляторних захисних механізмів системи гемостазу [65].

Весь процес гемостазу генетично детермінований. Від послідовності розташування нуклеотидів залежить функціональна й структурна характеристика кодованого цим геном білка або ферменту. Деякі варіанти

поліморфізму генів гемостазу зумовлюють значне зміщення рівноваги в системі в бік гіперкоагуляції, що зумовлює високий ризик тромбоутворення у носіїв такого генотипу. Саме у таких пацієнтів на тлі оперативного втручання, яке само по собі є потужним стресом, відбувається зрив адаптації, що проявляється посиленням тромбоутворення [66]. Справжнє поширення вродженої тромбофілії невідоме, оскільки невідомі всі генетичні аномалії, що визначають схильність до венозного тромбозу [67, 68].

*Дефіцит природних інгібіторів коагуляції.* В плазмі містяться декілька протеїнів, які приймають участь у регуляції каскаду коагуляції. Найважливішими з них є антитромбін III (АТ III), протеїни С і S. При дефіциті цих факторів баланс гемостазу зміщується в бік гіперкоагуляції. Спадкова передача дефіциту цих білків відбувається за типом доміантної аутосомальної ознаки. Заслугове на увагу той факт, що флеботромбоз, зумовлений дефіцитом антикоагулянтних протеїнів, виникає у хворих віком до 45 років [69].

*Антитромбін III* є одним з основних інгібіторів факторів коагуляції. Зменшення рівня АТ III до 50% від норми зумовлює виникнення тромбозу. Для активації АТ III потрібний гепарин, що виробляють ендотеліальні клітини. АТ III інактивує тромбін, пов'язаний з рецепторами на поверхні ендотеліальних клітин. Частота дефіциту АТ III становить 1:2000 – 1:5000. Набутий дефіцит АТ III може бути зумовлений зменшенням його продукції (при захворюваннях печінки), втратою з сечею (при нефротичному синдромі), збільшенням споживання (при сепсисі, ДВС-синдрі), а також застосуванням гепарину.

*Дефіцит протеїну С* також описаний як спадкова тромбофілія, одна з можливих причин виникнення венозного тромбозу. Протеїн С – зимоген, синтез якого пов'язаний з присутністю вітаміну К. Його активація відбувається під впливом тромбіну. Цей процес значно підсилює тромбомодулін, що міститься на поверхні ендотеліальних клітин. Активований протеїн С є потужним антикоагулянтом. Для виявлення антикоагулянтної активності протеїну С потрібен протеїн S, що є його кофактором. Існує також набута



форма дефіциту протеїну С, пов'язана з застосуванням НАК (особливо на початку), нестачею вітаміну К, захворюваннями печінки, ДВС–синдромом.

*Дефіцит протеїну S* (кофактору протеїну С) спричиняє руйнування однієї з ланок регуляції каскаду коагуляції, послаблюючи антикоагулянтний потенціал активованого протеїну С. В плазмі 60% протеїну S перебуває у зв'язаному вигляді з С4b (одна з фракцій комплекменту), активною є тільки його вільна форма. Дефіцит протеїну S виникає при захворюваннях печінки, застосуванні НАК, оральних контрацептивів.

*Дефіцит кофактору II гепарину* сприяє виникненню венозного тромбозу. Він є інгібітором тромбіну, що залежить від гепарину, який має, на відміну від АТ III, більш вузький спектр дії і не впливає на інші протеїни коагуляції. Істотне клінічне значення має зменшення вмісту кофактору II гепарину більш ніж на 50% від норми.

*Гіпергомоцистеїнемія* – аутосомно–рецесивне захворювання, за якого підвищення рівня гомоцистеїну в плазмі спричиняє ураження стінки магістральних вен. Хвороба пов'язана з порушенням синтезу вітамінів В<sub>6</sub> і В<sub>12</sub>, фолієвої кислоти, пригніченням активності деяких ферментів, зокрема, метилентетрагідрофолатредуктази. Вірогідність виникнення ТГВ нижніх кінцівок у хворих при гіпергомоцистеїнемії у 2–3 рази перевищує таку в осіб за її відсутності. Вірогідність виникнення ТГВ збільшується у міру підвищення рівня гомоцистеїну. Автори вважають значущим підвищення його рівня понад 11,0 ммоль/л [70].

Гомоцистеїну притаманні й інші протромботичні ефекти, зокрема, інактивація протеїну С, зменшення синтезу простагліцину, збільшення продукції тромбоксану А<sub>2</sub>. Гомоцистеїн порушує секрецію фактора Віллебранда, підвищує експресію фактора V і клітинного фактора, інгібує тромбомодулін [71].

*Висока концентрація фактора VIII* є незалежним фактором виникнення ТФ та повторних тромбоемболічних ускладнень [72].

*Антифосфоліпідний синдром.* На початку 50–х років минулого століття у сироватці крові хворих на системний червоний вовчак виявлений циркулюючий інгібітор зсідання крові, названий вовчаковим антикоагулянтом (ВА). Незабаром було встановлено, що продукція ВА супроводжується не кровоточивістю тканин, а парадоксальним збільшенням частоти виникнення тромботичних ускладнень. Виявлено, що антифосфатоліпідні антитіла є серологічним маркером своєрідного симптомокомплексу, що включає венозний і/або артеріальний тромбоз, різні форми акушерської патології (насамперед, звичне невиношування вагітності), тромбоцитопенію, інші різноманітні неврологічні, шкірні, серцево–судинні, гематологічні розлади. У 1986 р. G. Hughes і співавтори запропонували позначати цей симптомокомплекс як антифосфоліпідний синдром, що часто супроводжують венозна оклюзія, периферійний венозний тромбоз, тромбоз вен внутрішніх органів, включаючи синдром Бадда – Кіарі, тромбоз ворітної вени [73]. Відносна залежність венозного тромбозу від наявності антифосфатоліпідних антитіл, потребує визначення їх титру за наявності будь–якого «безпричинного» тромбозу. При цьому слід оцінювати всі три генотипи (IgG, IgA, IgM) [74].

На жаль, методи виявлення багатьох з цих аномалій недостатньо поширені [75].

Існування великої кількості факторів ризику свідчить про можливість їх одночасного впливу на процеси зсідання крові та фібринолізу [76].

Емболонебезпечним є так званий «флотуючий» тромб, той що «плаває», коливається, він має єдину точку фіксації в дистальній частині, решта його розташована вільно і на всьому протязі не пов'язана з стінкою вени [10]. Флотуючий тромб в системі НПВ діагностують майже у 25% спостережень за гострого ТГВ [75].

У венозній системі тромбоутворення починається переважно з флеботромбозу без пошкодження стінки судин і запальної реакції. При цьому тромб не фіксований до стінки судини і може вільно рухатися, досягти легеневої артерії і створити загрозу її емболії. Через 5–7 діб на місці тромбу

виникає вторинне запалення стінки судини, тромб фіксується до неї, флеботромбоз переходить у гострий ТФ з усіма клінічними проявами [77].

В останні роки збільшення частоти тромботичного ураження вен пов'язують з спадковими та набутими розладами зсідальної і протизсідальної систем крові, неконтрольованим застосуванням гормональних препаратів, значним поширенням онкологічних захворювань, травматичним ураженням кінцівок і венозних магістралей, а також загальним постарінням населення [78].

Виникнення тяжких форм ХВН, в т. ч. ХЛВН нижніх кінцівок – закономірний процес прогресуючого перебігу порушення венозної макрогемодинаміки та мікроциркуляторного русла, що проявляється розладами трофіки тканин, приєднанням бешихового запалення, нерідко і тромботичного процесу не тільки у магістральних підшкірних венах, а й у глибокій венозній системі. Організація тромбу з елементами асептичного запалення зумовлює, як правило, два стани: запалення стінки вен або облітерацію їх просвіту, з пошкодженням клапанного апарату, що зумовлює доцентровий рух крові [79].

За даними гістологічного дослідження, при ТФ відзначали obturуючі тромби в просвіті вен, круглоклітинну інфільтрацію внутрішньої оболонки або потовщення стінки вени з невеликими інфільтратами з гістіоцитів і лімфоїдних клітин. Стінка вени набрякла, вздовж мікросудин виявлено плазморагію з виходом формених елементів крові за межі стінки судин, внаслідок чого тромбовані вени стають функціонально неспроможними [80, 81]. Запальний процес більш повільний, ніж швидкий ріст тромбу і є вторинним. За результатами морфологічних досліджень у 47% хворих за висхідного ТФ спостерігали флотуючі тромби, відсутність ознак запалення, збереження ендотелію, слабо фіксовані до стінки судини «старі» тромби, на які нашаровуються «свіжі» червоні, в будь-який момент можуть стати джерелом емболії [82].

Запальний процес при ТФ поширюється на лімфатичні судини. Виникає їх облітерація, що утруднює відток лімфи. Внаслідок застою рідини розростається сполучна тканина, що ще більше стискає дрібні вени і лімфатичні

судини. Все це дає можливість стверджувати, що місцеві розлади гемодинаміки в патологічно–змінених венах спричиняють регіонарні патологічні зміни гемостатичних властивостей тромбоцитів, сприяють локальному тромбоутворенню [83, 84].

#### **1.4. Класифікація**

В спеціальній літературі часто наводять класифікацію ТФ, запропоновану F. Verel, F. Stollman [85–87], за якою виділяють таку локалізацію тромботичного процесу:

тип I – ТФ поширюється значно дистальніше СФС або СПС;

тип II – проксимальна частина тромбу досягає остіального клапана ВПВ та/або МПВ;

тип III – тромбоз поширюється через співустя на глибоку венозну систему;

тип IV – тромбоз поширюється на глибоку венозну систему через пронизні вени.

А. И. Кириенко и соавт. модифікували цю класифікацію, добавивши п'ятий тип [32]: тип V – будь–який вид ТФ, поєднаний з тромбозом глибоких вен як ураженої, так і контралатеральної кінцівки.

У I типі віділяють підтипи А – ВТФ стовбура, та В – ВТФ приток без ураження стовбура. При IV типу виділяють локальні та ізольовані форми ВТФ на гомілці.

Інші дослідники [89] виділяють 4 форми ВТФ.

1. Локальний ТФ однієї або кількох великих приток підшкірних вен на стегні або гомілці.

2. Поширений ТФ – поширення тромботичного ураження на стовбури ВПВ та/або МПВ на стегні та гомілці.

3. Субтотальний ТФ – поширення тромботичного ураження до верхньої третини ВПВ, а МПВ – до підколінної ямки.

4. Тотальний ТФ – поширення тромботичного ураження ВПВ та/або МПВ на їх співустя.

## 1.5. Клініка

Найпоширеніший фактор ризику виникнення ТФ підшкірних вен – наявність варикозно розширених вен, яка зустрічається у 62% пацієнтів. При фізикальному дослідженні діагностика тромбофлебіту підшкірних вен ґрунтується на наявності еритеми та напруження вздовж уражених поверхневих вен. Тромбована вена пальпується, як шнуроподібний тяж. Клінічне значення мають біль та локальна гіпертермія шкіри, а значний набряк кінцівки може спостерігатися навіть за відсутності ТГВ.

ВТФ може бути обмежений окремим варикозним вузлом, або поширюватись по стовобуру ВПВ. ВТФ може виникати без попередньої травматизації. Часто поверхневий ВТФ виявляють в венах навколо венозної виразки.

Характерною клінічною ознакою гострого тромбозу є біль у литкових м'язах, що стає більш інтенсивним при фізичному навантаженні [45]. Біль найбільш виражений у строки до 14 діб від початку захворювання. Біль в литкових м'язах може бути зумовлений крововиливом в них внаслідок розриву, невритом, міозитом. Тому оцінювати цей симптом слід диференційовано.

Другою за частотою ознакою ТГВ гомілки є набряк стопи і гомілки або ділянки кісточок, що спостерігають у першій і другій стадіях захворювання.

Гіпертермія (позитивний симптом Michaelis, 1911), як правило, виникає у вечірні години з перших днів захворювання. Її особливістю є висока чутливість до антикоагулянтів, реопірину, бутадіону і відсутність ефекту при використанні лікування антибіотиків.

Симптом Mahler (неадекватність частоти пульсу та підвищення температури тіла) спостерігають рідко. Gh. Mogos (1979) встановив його у 50% хворих за гострого ТГВ.

Достовірною клінічною ознакою гострого ТГВ гомілки є болючисть литкових м'язів при стисканні їх пальцями в передньо–задньому напрямку (позитивний симтом Moses, 1946).

Ознакою гострого ТГВ гомілки є гострий біль в литкових м'язах при стисканні манжетою сфігмоманометра. Поява болю при накачуванні манжети до 13,3–20 кПа свідчить про наявність гострого ТГВ (позитивний симптом Loewenberg, 1954).

К. Sigg (1976) відзначив появу болю при гострому ТГВ гомілки в п'ятці, підшовній поверхні стопи при натисканні на її центр і підшовному згинанні (позитивний симптом Denecke).

Позитивний симптом Luscher – виникнення болю у великогомілковій кістці при постукуванні по передній поверхні гомілки медіально від її горбистості.

Тромбоз ЗСВ проявляється більш вираженими клінічними симптомами. Оклюзія устя ГСВ «вимикає» більшість основних венозних колатералей. За повної оклюзії ЗСВ виникає раптовий набряк більшої частини кінцівки. Саме появу вираженого набряку пацієнт і лікар нерідко вважають початком захворювання, навіть якщо тромботичний процес поширився з вен гомілки.

Під час огляду відзначають збільшення об'єму гомілки і стегна, ціаноз шкіри, інтенсивність якого збільшується у напрямку від центру до периферії. Виявляють розширення підшкірних вен в дистальній частині стегна й гомілки [69]. Якщо тромбоз виникає в усті ВПВ, спричинена ним гіпертензія в поверхневій венозній системі зумовлює включення анастомозів, що перехрещуються з такими конралатеральною кінцівки.

Виражені клінічні прояви відзначають при поширенні тромбозу, що прогресує, оклюзії колатеральних шляхів і декомпенсації кровотоку. Для цієї стадії характерна тріада ознак: біль, набряк, зміна забарвлення шкіри. Біль стає інтенсивнішим, змінюється його локалізація, він поширюється на пахвинну ділянку, стегно, литкові м'язи. Набряк поширюється на всю кінцівку, від стопи до пахвинної складки, далі на мошонку, сідниці, передню черевну стінку на боці ураження.

На величину набряку впливає ступінь порушення лімфовідтоку. У хворих при флеботромбозі виявляють уповільнення току лімфи аж до блокади

регіонарних лімфатичних колекторів. Саме це зумовлює набряк мошонки, сідниць, черевної стінки. У деяких хворих при тромбозі вен таза спостерігають симптоми поїту (болючість при максимальному згинанні стегна, згинальна контрактура стегна, симптом «прилиплої п'ятки»). Ці ознаки пов'язані з вираженим перифлебітичним процесом навколо СКВ, розташованої безпосередньо біля клубово–поперекового м'яза (m. Psoas).

Перебіг гострого ТГВ може бути безсимптомним [90]. Вираженість клінічних проявів залежить від локалізації та ступеня обтурації просвіту, за неповної обтурації безсимптомний клінічний перебіг може бути зумовлений збереженням адекватного відтоку крові. За такої ситуації ТГВ стає ембологенним і є потенційним джерелом ТЕЛА [91].

### **1.6. Діагностика**

У значній кількості хворих тромботичне ураження вен характеризується нечіткими клінічними симптомами, або його перебіг майже безсимптомний або він супроводжується тяжкими супутніми захворюваннями, що маскують клінічні прояви флеботромбозу. Крім цього, навіть при детальнішому фізичному дослідженні не завжди можна визначити, чи є небезпека виникнення ТЕЛА [69]. Майже у 50% спостережень перебіг ТГВ безсимптомний [92]. ТГВ відзначається широким спектром клінічних проявів від безсимптомного перебігу до виражених симптомів за синьої флегмазії, циркулярної венозної гангрени, що виникає внаслідок обширного мультисегментарного тромбозу [93].

Для більш точного визначення ймовірності виникнення тромбозу запроваджені системи клінічних шкал, наприклад, Wells Score [94].

Завдання та діагностичний алгоритм досліджень.

1. Підтвердити або виключити діагноз венозного тромбозу.
2. Визначити локалізацію тромбозу та його протяжність.
3. Встановити характер проксимальної частини тромбу, небезпеку виникнення ТЕЛА.
4. Виявити безсимптомний тромбоз в інших судинних басейнах.

5. Виявити причину виникнення тромбозу.

### **Лабораторні дослідження**

В клінічному аналізі крові виявляють помірно виражені ознаки запалення (лейкоцитоз, збільшення ШЗЕ, вмісту С-реактивного протеїну). Високий рівень протромбіну не означає небезпеки тромбоутворення. Протромбіновий індекс характеризує білковосинтетичну функцію печінки (його визначення необхідне лише під час застосування НАК). Показники тромбоеластограми можуть коливатися від гіпер– до гіпокоагуляції.

Найбільш інформативними в виявленні венозного тромбозу треба вважати експрес–тести, що дозволяють виявити надмірну кількість фібрин–мономеру, продуктів деградації фібрину і фібриногену в плазмі.

В останні роки використовують визначення рівня D–димеру в плазмі як перший етап екстреної діагностики гострого венозного тромбозу. Чутливість тесту становить 99% [95, 96]. D–димер – це продукт розпаду перехресно–зв’язаного фібрину. Отже, дані про динаміку вмісту D–димеру в крові свідчать про збільшення чи зменшення вираженості процесу тромбоутворення [97, 98].

Тест високо чутливий, проте, має низьку специфічність. Високий рівень D–димеру можливий за багатьох станів: наявності пухлини, інфекції, некрозу, будь–якого запалення, після оперативних втручань, під час вагітності. У літніх хворих та пацієнтів, які перебувають у стаціонарі, нормальний рівень D–димеру відзначають менш, ніж у 10%.

### **Інструментальні дослідження**

*Плетизмографія.* Вперше імпедансну плетизмографію для діагностики ТГВ застосували Н. Wheeler та співавтори (1969) [45]. Плетизмографічні методи ґрунтовані на змінах об’єму крові в кінцівці внаслідок порушення венозного відтоку [99]. Проте, дані плетизмографії неспецифічні і достовірно не різняться у хворих при ураженні глибоких та поверхневих вен. За їх використання неможливо визначити локалізацію та протяжність ураження вен [100]. Імпедансна плетизмографія більш чутлива при визначенні проксимального, ніж дистального тромбозу [101].



*Рентгеноконтрастна флебографія* – метод дослідження венозної системи, що дозволяє визначити не тільки наявність або відсутність обтурації глибоких вен, а й характер захворювання, локалізацію і шляхи колатерального кровотоку. Крім того, під час ангіографії можливий перехід діагностичної процедури в лікувальну (імплантація кава-фільтра, катетерна тромбектомія тощо).

Вперше флебографічну характеристику гострого ТГВ, основу на результатах обстеження 40 хворих з приводу гострого тромбозу, дав у 1940 р. G. Вауер. Сучасні методи флебографії дозволяють отримати роздільне чітке зображення глибокої та поверхневої венозних систем нижніх кінцівок, визначити функціональний стан їх клапанів, характер колатерального кровотоку [102].

Поряд з ангіографічними ознаками, зумовленими морфологічними змінами тромбу, під час флебографії у гострій стадії у 97% хворих виявляють порушення регіонарного кровообігу, що проявляється значним уповільненням евакуації контрастної речовини після дозованого фізичного навантаження та через 4 хв після її введення. Майже 40% пацієнтів, обстежених з приводу ТГВ, не знали про наявність легневих емболів, виявлених за даними ангіографії [103].

У 30% хворих при припущенні про наявність флеботромбозу та за нормальних показників флебографії причиною набряку та болю є ураження кістково-м'язової системи, у 8% – порушення венозного чи лімфатичного кровотоку, у 4% – запалення підколінної кістки Бейкера [101].

*Метод діагностики гострого тромбозу глибоких вен з використанням <sup>125</sup>I-фібриногену.* Вперше можливість застосування радіонуклідів для діагностики венозного тромбозу доведена в експерименті (J. Hobbs, J. Davies, 1960). Через 4 роки M. Nanson і співавтори застосували для діагностики гострого тромбозу у 75 хворих фібриноген, мічений <sup>131</sup>I. Проте, використання <sup>131</sup>I потребувало спеціального стаціонарного обладнання для обчислення дози і захисту працівників від гамма-випромінення [104]. Метод

широко використовувався як скринінговий для виявлення післяопераційного ТГВ [105].

*Метод ультразвукового ангіосканування* при інфраінгвінальному тромбозі є достатнім і кращим, за більш проксимального тромбозу іліокавального сегмента рентгеноконтрастна іліокаваграфія є визначальним методом при виборі тактики лікування та попередження ТЕЛА [106]. УЗДС у теперішній час є найбільш інформативним методом, точність якого доведена у дослідженнях [107]. Необхідне спостереження в динаміці УЗДС в ранньому післяопераційному періоді у пацієнтів за помірного й високого ризику виникнення післяопераційних тромбоемболічних ускладнень для своєчасного виявлення безсимптомного гострого ТГВ нижніх кінцівок [108].

За даними УЗДС можна контролювати роботу клапанного апарату в природніх умовах. Можливості апаратури дозволяють визначити момент відкриття і закриття стулок клапанів, діагностувати їх пошкодження [109]. Чутливість методу 88–91%, специфічність 95–100% щодо дистальної локалізації ТГВ, дещо менша точність – у діагностиці ТГВ гомілки [110]. У пацієнтів за проксимальної локалізації ТГВ у порівнянні з флебографією чутливість методу становила 100%, специфічність – 98%, проте, нижче колінного суглоба – відповідно 94 і 75% [111].

Використання кольорового УЗДС дозволило виявити шляхи поширення тромбозу з поверхневої венозної системи в глибоку через СФС, СПС та пронизні вени [112]. При цьому тромбоз пронизних вен виявлений у 17,2% пацієнтів, у 6,9% – він поширювався на м'язові синуси, при цьому клінічні ознаки гострого запалення не мали специфічних особливостей. ТЕЛА виникла у 14,3% хворих [114].

Кольорове УЗДС має особливе значення у діагностиці ТФ. Цей неінвазивний метод дозволяє отримати повну інформацію про стан підшкірних вен, поширення ураження, а також «зрілість» тромбу [115]. Ультразвукова характеристика ТФ гілок ВПВ/МПВ не складна. Єдиним недостатньо точним параметром було визначення «віку» тромбу. З деякими відхиленнями,

тромботичні маси гіпоехогенні до 5-ї доби від початку тромбоутворення, у подальшому в структурі тромбу з'являлося фібринове «павутиння», через 2 тиж чітко візуалізували ехо-щільні включення. Одне з найбільш важливих завдань ультразвукової діагностики – визначення рівня поширення тромбу по стовбуру ВПВ / МПВ [112].

Завдання дослідження [113]: підтвердження або спростування клінічно встановленого діагнозу, визначення поширення тромбозу, проксимальної межі тромбу, характеру тромбу, оцінка стану тромботичних мас («віку» тромбу).

*Контрастну комп'ютерну томографію* використовують у пацієнтів за неінформативних даних УЗДС щодо іліофemorального сегмента і як складову алгоритму обстеження хворих за припущення про виникнення ТЕЛА [116]. Цей метод перевершує флебографію щодо можливості візуалізації великих вен, внутрішньопросвітних тромбів з можливим встановленням їх “віку” та екстравазальної компресії. Інформативність методу адекватно не оцінена, незважаючи на широке використання [117].

*Магніторезонансну томографію* прирівнюють за точністю до флебографії в діагностиці ТГВ, вона більш точна, ніж УЗДС у візуалізації гомілкових та особливо тазових вен [118]. У проспективному дослідженні відзначено чутливість 100%, специфічність – 96% у діагностиці проксимального тромбозу та 87 і 97% – дистального [119]. З огляду на високу вартість методу, його використовують в ситуаціях, коли виявлені анатомічні особливості є вирішальними для вибору методу лікування.

### **1.7. Лікування**

Проблема вибору способу лікування будь-якого захворювання – одна з найскладніших у клінічній практиці. У загальному плані, чим більш небезпечний стан пацієнта, тим більш виправдані хірургічні заходи [32].

Сьогодні питання лікування ТФ не вирішене, немає єдиної тактики щодо оздоровлення таких хворих, тому вивчення цієї проблеми має великий науковий і практичний інтерес [21, 120, 121].

Деякі автори вважають раціональним оперативне втручання з приводу ВТФ в перші 3 доби з моменту тромбоутворення, до появи виражених ознак запалення паравазальної клітковини, коли флебектомія стане значно травматичнішою. Крім того, резервні можливості організму збережені, не змінена імунна система. Обширне пошкодження лімфатичних шляхів, нервових закінчень, великі гематоми зумовлюють необхідність тривалої реабілітації хворого [122].

Радикальним методом лікування ТФ варикозно–змінених вен є хірургічне втручання. Операцією вибору у хворих з приводу гострого ВТФ є комбіноване втручання на венах, що забезпечує надійне попередження ТЕЛА, необхідну радикальність і достатній косметичний результат [123].

Основним принципом профілактики ВТФ є своєчасне виявлення й адекватне лікування хронічних захворювань вен. Це передбачає оперативне лікування ранніх (неускладнених) стадій ВХНК [10].

Частота виникнення ТГВ нижніх кінцівок після операції венекзерезу, виконаної з приводу ВХНК з ХВН чи гострого ТФ становить 4,8–6,2%. Проте, у більшості хворих перебіг тромбозу безсимптомний, локалізація тромбів, як правило, обмежена глибокими венами гомілки. За умови призначення адекватного лікування поширення тромбозу у проксимальному напрямку не спостерігали [124]. Для лікування ТГВ використовують антикоагулянти і препарати, що покращують реологічні властивості крові, підвищують її фібринолітичну активність (реополіглюкін, трентал, курантил, нікотинову кислоту, аспірин, гепарин) [125]. Успіхи гепаринотерапії, включаючи НМГ, значні [126]. Гепарин забезпечує припинення тромбоутворення, покращує мікроциркуляцію [127]. Недоліком активної гепаринотерапії є геморагічні ускладнення, а також досить рідкісна, проте, вкрай небезпечна гепариніндукована тромбоцитопенія. Кровотеча, пов'язана з використанням антикоагулянтів, відзначена у 5% пацієнтів [128]. У теперішній час надають перевагу НМГ, що мають адекватну лікувальну дію, досить прості у клінічному використанні, не потребують частого лабораторного контролю стану зсідальної

системи крові. За даними рандомізованих досліджень, призначення як НМГ, так і стандартного гепарину, однаковою мірою ефективно та безпечно, проте, застосування НМГ пов'язане з значно меншою частотою виникнення гепариніндукованої тромбоцитопенії та остеопорозу [129]. НМГ не рекомендують використовувати для лікування пацієнтів за масивної ТЕЛА [130]. Практика призначення гепарину протягом 7 і 10 діб при лікуванні ТГВ дистальної локалізації змінилася після проведення рандомізованого дослідження, в якому доведено, що ефективність призначення гепарину протягом 4–5 діб зіставна з такою курсу 9–10 діб [131]. Перспективне вивчення ефективності пентасахаридів [132] та інгібіторів тромбіну для введення всередину [133]. Дослідники не виявили різниці щодо ефективності призначення НАК протягом 3 і 6 міс [134].

У пацієнтів випадково виявлені флотуючі тромбози без будь-яких ознак захворювання вен. Виявлення емболонебезпечного тромбозу у пацієнтів при хронічних захворюваннях вен, ТЕЛА за оклюзуючих форм ТГВ свідчить про непередбачуваність перебігу венозного тромбозу в системі НПВ [135].

ВТФ становить загрозу для життя пацієнтів як джерело ТЕЛА. Вибір методу лікування пацієнтів з приводу гострого ВТФ залежить від локалізації проксимальної межі тромбозу, що не завжди відповідає клінічним проявам [136].

З приводу флотуючих тромбів у системі НПВ хірургічна тактика має передбачати виконання тромбектомії під захистом кава-фільтра, метод простий, швидкий та безпечний щодо попередження пошкодження клапанів та виникнення ТЕЛА [137].

Після зменшення активності тромботичних і запальних процесів хворих виписують для амбулаторного лікування [138, 139].

ТГВ нижніх кінцівок виникає у 17,5% хворих при ВТФ, при цьому пряме поширення тромбу на магістральні глибокі вени виявляють у 5,8% [112, 140]. Основним показом до оперативного лікування ВТФ є ріст тромбу по ходу ВПВ вище верхньої третини стегна або наявність тромбу в просвіті ЗСВ чи

зовнішньої клубової вени, що підтверджено даними флебографії або УЗДС. Це ускладнення виявляють у 5–18% хворих за висхідного ТФ [141]. Частота поширення тромбозу до устя підшкірної вени вище при тромбозі в басейні МПВ – 66,6%, ніж ВПВ – 16% [142]. Таке ускладнення ВХНК, як ВТФ будь-якої локалізації, слід вважати абсолютним показом до виконання радикального хірургічного втручання [143].

Тактика лікування гострого ВТФ має на меті вирішення основних завдань: усунення тромботичного процесу, попередження тромбоемболічних ускладнень, корекцію венозної гемодинаміки. Пацієнтам за гострого ВТФ, в тому числі за тяжких форм ХВН (ХЛВН), показане комплексне лікування, що включає активну хірургічну тактику, для попередження тромбоемболічних ускладнень [3, 144].

В літературі є повідомлення про застосування компресійної склеротерапії під час підготовки хворих до оперативного втручання з приводу ВТФ. Проводили компресійну склеротерапію не залучених у тромботичний процес гілок ВПВ та МПВ, в подальшому всім хворим здійснювали радикальну операцію. Таким чином вдалося досягти: обмеження процесів тромбування; зменшення обсягу подальшої радикальної операції; зменшення крововтрати під час операції; кращого косметичного результату; зменшення тривалості перебування пацієнта під наркозом [145].

Форми ВТФ, за яких проксимальний рівень тромбу визначають на рівні верхньої третини стегна і вище, є показанням до виконання екстреного оперативного втручання [146]. В окремих ситуаціях на гомілці по всій довжині інфільтрованої зони в проекції тромбованих вен здійснюють проколи–насічки за Зигом, видаляють тромби.

При загрозі поширення тромбів на глибокі вени похилий вік пацієнтів та наявність тяжких супутніх захворювань не є протипоказом до оперативного втручання. Обсяг операції – перев'язування ВПВ (МПВ) в місці її впадіння в стегнову (підколінну) вену під місцевою анестезією [147].

Медикаментозна терапія ВТФ передбачає поєднане використання лікарських засобів системної та локальної дії. Основним принципом профілактики ВТФ є лікування хронічних захворювань вен [32]. При поширенні тромбозу в ЗСВ через устя ВПВ тромбектомію з ЗСВ поєднували з кросектомією і видаленням тромбованої ВПВ на стегні до верхньої третини гомілки. При тромбозі в підколінно–поверхневостегновому сегменті, з огляду на те, що в ПСВ на цьому рівні не впадають великі притоки і це зумовлює швидке поширення тромбозу, що потребує динамічного контролю з використанням УЗДС, здійснювали лікування ПСВ з застосуванням мінітрансфеморального доступу [148]. Деякі автори рекомендують консервативне лікування ВТФ у початковій стадії, зокрема, призначення фізіотерапевтичних процедур, що сприяють розширенню артерій, пришвидшують реканалізацію вен і розсмоктування інфільтратів і тромбів [149, 150].

Питання хірургічної тактики при ВТФ дискусійне, сьогодні не існує єдиного чіткого алгоритму лікування цього небезпечного ускладнення ВХНК, практично немає аналізу віддалених результатів хірургічного лікування ВТФ. При неспроможності пронижних вен кросектомія не є надійним методом попередження тромбоемболічних ускладнень, її застосовують вкрай обмежено. Аналізуючи результати хірургічних втручань, слід відзначити, що у 23,9% хворих процес поширився на глибокі вени, що могло спричинити тромбоемболічні ускладнення при несвоєчасному виконанні оперативного втручання. Деякі дослідники вважають, що всіх пацієнтів з приводу поверхневого ВТФ слід оперувати у терміновому порядку, незалежно від ураженого басейну [151]. Хоча інші автори у більшості пацієнтів виконували флебектомію після усунення запального процесу у плановому порядку [136]. При поширенні ВТФ до середньої та верхньої третини стегна у невідкладному порядку за життєвими показаннями перев'язували і пересікали ВПВ у СФС (кросектомія), а через кілька днів, після консервативної терапії, здійснювали венектомію з окремих розрізів [152].

У 92,9% хворих виконане радикальне хірургічне втручання, що передбачало не тільки усунення загрози виникнення ТГВ і ТЕЛА, а й видалення всіх варикозно–змінених (тромбованих і нетромбованих) вен з обов'язковим перев'язуванням неспроможних пронизних вен. У 7,14% пацієнтів, які перебували у тяжкому стані, виконана кросектомія з обо'язковим перев'язуванням усіх приустьових приток. У пацієнтів без супутніх захворювань виконували переважно радикальну комбіновану венектомію у строки до 2 тиж від початку захворювання [8].

З метою одномоментного повноцінного видалення джерела ТЕЛА здійснювали тромбектомію з устя ВПВ або МПВ, видалення поверхневих тромбованих вен та електрозварювання ПСВ чи литкових вен вище місця розташування головки флотуючого тромбу [153].

Деякі автори з приводу гострого ВТФ рекомендують виконувати кросектомію під місцевою анестезією 1% розчином лідокаїну (якщо проксимальна межа тромбу на відстані 5 см до СФС) та через маленькі (1–2 мм) розрізи здійснювати тромбектомію з тромбованих підшкірних вен [154]. За даними літератури, показом до оперативного втручання при ВТФ ВПВ є наявність тромбу на відстані 3 см від СФС. Хворих лікували амбулаторно виписували через 3 доби після операції [155].

Грецькі вчені при гострому поверхневому ТФ використовують високе приустьове лігування ВПВ з стріпінгом або без нього. Для запобігання ТГВ хірургічне втручання доповнюють антикоагулянтною терапією з використанням НМГ. Також призначають НПЗЗ, компресійний трикотаж [156].

Італійські автори виділяють два типи висхідного ТФ ВПВ, що потребують різних підходів до лікування. Перший тип, коли тромб у ВПВ не досягає остіального клапана, перев'язують СФС. За другого типу тромб ВПВ виходив за межі СФС, хворих оперували в екстреному порядку, виконані тромбектомія з СФС, кросектомія з подальшим призначенням прямих антикоагулянтів [157].



Німецькі автори з приводу доведеного висхідного ТФ ВПВ, а також залучення СФС у тромботичний процес виконують проксимальне перев'язування ВПВ [158].

Деякі автори пропонують тактику, що передбачає попередження поширення тромбозу по підшкірній венозній системі шляхом склерозування нетромбованих варикозно–змінених вен. Радикальну операцію проводять після усунення запального процесу [159].

З аналогічною метою застосовують радіочастотну абляцію (РЧА) стовбура ВПВ при гострому ВТФ за методикою VNUS Closure Fast проксимального відділу ВПВ, вільного від тромботичних мас, для запобігання їх міграції в напрямку СФС та усунення вертикального рефлюксу по ВПВ. Втручання доповнювали мініфлебектомією за Varady, роз'єднанням пронизних вен та висіченням тромбованих варикозно–змінених вен під місцевою анестезією [160].

Китайські автори використовують черезшкірну механічну тромбектомію при флеботромбозі клубово–стегновопідколінного сегмента, яку доповнюють катетер–керованим тромболізісом та балонною ангіопластиком [161].

Відомий тромбектомічний пристрій Амплатца, що складається з поліуретанового катетера, до дистального кінця якого приєднаний металевий циліндр, всередині якого міститься імпелер, з'єднаний гнучким металевим валом з електродвигуном, що дозволяє обертати його з великою швидкістю. Металевий циліндр має три бічних отвори позаду імпелера для рециркуляції фрагментованих часток тромбу. На дистальному кінці поліуретанового катетера є отвір для введення рентгеноконтрастної речовини [162].

Аналогічний пристрій запатентований вітчизняними вченими. На відміну від наведеного, він має розсувний конусний імпелер, що при висуванні з катетера збільшується внаслідок розходження двох частин під впливом розправлення пружини. Це дозволяє руйнувати тромби і реканалізувати судини, діаметр яких значно більше діаметра катетера. На бічних поверхнях імпелера є отвори, крізь які можливо аспірувати фрагментовані тромботичні маси через

бічний відвід на проксимальному кінці катетера з використанням вакуумного відсмоктувача [163].

Консервативна терапія має бути комплексною і включати як медикаментозні, так і немедикаментозні засоби [164].

Методи лікування ВТФ різні: від еластичної компресії та застосування НПЗЗ до хірургічного лікування з високим перев'язуванням ВПВ / МПВ з стріпінгом або без нього; з призначенням антикоагулянтів (нефракціонованого гепарину, варфарину, НМГ) або без такого [9]. Ефективність та безпечність призначення антикоагулянтів при лікуванні хворих з приводу гострого симптомного тромбозу поверхневих вен нижніх кінцівок без супутнього ТГВ, або ТЕЛА не встановлені [165]. Лікування призначають індивідуально, беручи до уваги тяжкість ТФ, небезпеку виникнення ТЕЛА та пов'язаний з цим ризик. Антибіотики не призначають, оскільки ТФ – це асептичне запалення [166].

В багатоцентровому рандомізованому дослідженні [167] 117 пацієнтам призначали НМГ (кальцію надропарин) або у фіксованій дозі (у 38), або залежно від маси тіла (у 39), або таблетовані НПЗЗ (напроксен) (у 40). На 7-му добу почервоніння шкіри було виражене значно менше ( $p < 0,001$ ) у пацієнтів, яким призначали НМГ, у порівнянні з тими, які застосовували напроксен. Ефективність НМГ не різнилася при їх призначенні у фіксованій дозі та залежно від маси тіла.

При тромбозі ЗСВ на тлі висхідного ВТФ тривалістю понад 7 діб та/або місцевих тромбінтимальних проявах протягом 2–3 діб призначали прямі антикоагулянти з переходом на дезагреганти. За ембологенного тромбозу в стегново–клубовому сегменті, що проходив з системи глибоких вен, поєднаного з тромбінтимальною реакцією, коли артеріо–венозну фістулу з метою прискорення венозного кровотоку та запобігання ретромбозу не формували, з першого дня після операції застосовували метод інтермітуючої апаратної пневмокомпресії [168].

Аналіз даних літератури з проблем лікування хворих з приводу тромботичних ускладнень тяжких форм ВХНК свідчить про численні

розбіжності поглядів щодо його тактики. Недостатньо вивчене питання щодо лікування найбільш небезпечних форм тромботичних ускладнень тяжких форм ВХНК, зокрема, поєднання ВТФ та ТГВ. В доступній літературі мало відомостей про застосування мініінвазивних сучасних методик термічної та хімічної абляції вен при лікуванні хворих з приводу ВТФ. Відсутній аналіз віддалених результатів лікування хворих з застосуванням цих методів, недостатньо вивчені результати хірургічного лікування ВТФ з точки зору якості життя пацієнтів.

## РОЗДІЛ 2

### МАТЕРІАЛИ І МЕТОДИ ДОСЛІДЖЕННЯ

#### 2.1. Клінічна характеристика хворих з тромботичними ускладненнями тяжких форм варикозної хвороби

Узагальнений клінічний досвід лікування хворих з приводу тромботичних ускладнень тяжких форм ВХНК у відділенні хірургії Вузлової лікарні № 1 ст. Дарниця.

За період з 2004 по 2015 р. під нашим спостереженням перебували 186 хворих з тромботичними ускладненнями тяжких форм ВХНК, яким проведено обстеження й лікування. Чоловіків було 85 (45,7%), жінок – 101 (54,3%) (табл. 2.1).

Хворі розподілені на 2 групи: основну та групу порівняння. У групі порівняння проведено ретроспективне дослідження у 128 хворих, прооперованих з 2004 по 2010 р. Їм виконували операції за “класичною” методикою: кросектомію, стріпінг, операції Нарата, Коккета під загальним знечуленням. В основній групі проведено проспективне дослідження у 58 хворих, прооперованих з 2011 по 2014 р. з застосуванням мініінвазивних методик під місцевою анестезією.

Таблиця 2.1

Розподіл пацієнтів за статтю

Групи хворих	Кількість хворих	Чоловіки		Жінки	
		абс.	%	абс.	%
Порівняння	128	60	32,3	68	36,6
Основна	58	25	13,4	33	17,7
Разом ...	186	85	45,7	101	54,3

В підгрупі А основної групи у 48 хворих виконували кросектомію, інтраопераційну склеротерапію ВПВ (МПВ), флебоцентез, мініфлебектомію під

місцевою анестезією; в підгрупі Б у 10 хворих здійснювали ЕВЛК під місцевою (тумесцентною) анестезією.

Вік пацієнтів від 30 до 77 років, найбільш часто захворювання виникало у віці від 46 до 55 років – у 87 (49,4%) хворих, тобто у працездатної частини населення. Пацієнтів молодого віку було 27 (15,3%) (табл. 2.2).

Таблиця 2.2

### Розподіл пацієнтів за віком

Групи хворих	Кількість хворих	Вік, років					
		30–45		46–55		56–77	
		абс.	%	абс.	%	абс.	%
Порівняння	128	14	7,5	48	25,8	32	17,2
Основна	58	13	7	49	26,4	30	16,1
Разом ...	186	27	14,5	97	52,2	62	33,3

ВТФ частіше спостерігали на лівій нижній кінцівці – у 99 (53,2%) пацієнтів.

Стадію хронічного захворювання вен встановлювали за міжнародною класифікацією СЕАР, використовували клінічний розділ. Тяжкі трофічні розлади спостерігали в усіх хворих, в усіх діагностовані тяжкі форми ХВН (С4 – С6). ХВН у стадії 4 (зміни шкіри, зумовлені захворюванням вен – пігментація, венозна екзема, ліподерматосклероз) відзначена у 105 (56,4%) хворих, у стадії 5 (зміни шкіри та виразка, що загоїлася) – у 65 (35%); у стадії 6 (зміни шкіри, активна трофічна виразка) – у 16 (8,6%) (табл. 2.3). Тривалість ВХНК від 3 до 38 років, тривалість існування трофічної виразки від 2 міс. до 15 років.

Під час обстеження хворих ретельно аналізували дані анамнезу. Особливу увагу приділяли визначенню пускового механізму виникнення захворювання вен і трофічних розладів (вагітність, інфекції, травма кінцівок, бешихове запалення, гінекологічні та спадкові захворювання, наявність варикозної деформації вен з дитячого віку, перенесений ТФ).

Таблиця 2.3

**Розподіл пацієнтів за стадією ХВН (СЕАР)**

Групи хворих	Кількість хворих	Кількість хворих при ХВН у стадії					
		С4		С5		С6	
		абс.	%	абс.	%	абс.	%
Порівняння	128	72	38,7	43	23,1	11	5,9
Основна	58	33	17,7	22	11,8	5	2,7
Разом ...	186	105	56,4	65	35	16	8,6

Враховували терміни виникнення індурації та пігментації шкіри, трофічних виразок, тривалості та ефективності раніше проведеного консервативного й оперативного лікування. У 127 (68,3%) пацієнтів виявлені супутні захворювання (табл. 2.4).

Таблиця 2.4

**Супутні захворювання у пацієнтів з тромботичними ускладненнями тяжких форм ВХНК**

Захворювання	Кількість пацієнтів в групах			
	порівняння (n=86)		основній (n=41)	
	абс.	%	абс.	%
Ішемічна хвороба серця	20	23,3	10	24,5
Гіпертонічна хвороба	22	25,5	9	22
Гінекологічні захворювання	11	12,8	8	19,5
Виразка шлунка і дванадцятипалої кишки	6	7	3	7,3
Холецистит	3	3,5	1	2,4
Перенесений інсульт	2	2,3	1	2,4
Сечокам'яна хвороба	8	9,3	3	7,3
Цукровий діабет	9	10,5	4	9,7
Хронічний обструктивний бронхіт	5	5,8	2	4,9

Переважали скарги, що відповідали трофічним розладам – зміни забарвлення шкіри гомілки, індурація тканин гомілки з гіперпігментацією, наявність щільного болісного утворення, переважно по медіальній, рідко – по

латеральній поверхні гомілки, варикозно–змінених вен, що переважно локалізувалися по медіальній поверхні гомілки і стегна, за гострого ТФ – болісні ущільнення по ходу венозних стовбурів в зоні локалізації тромбів.

Основні завдання діагностики ТФ у пацієнтів за тяжких форм ВХНК і трофічних виразках.

1. Своєчасне виявлення, до виникнення тяжких ускладнень.
2. Встановлення точної локалізації тромботичного процесу, проксимальної межі тромбу, проникнення в глибоку венозну систему, у тому числі через систему пронизних вен.
3. Визначення ризику виникнення тромбоемболічних ускладнень або їх виявлення.
4. Виявлення тяжких супутніх захворювань або факторів ризику для визначення обсягу й етапності хірургічного лікування.

Істотною відмінністю є те, що за звичайного гострого ВТФ запалення асептичне, без участі інфекційного агенту. За відкритої трофічної виразки з приєднанням бешихового запалення ситуація змінюється. Присутні фактори інфекції, аутоімунної агресії, алергії. Залежно від локалізації тромботичного процесу – тромбоз поверхневих вен чи поєднання з тромбозом м'язових венозних синусів гомілки або стегна різнилися і клінічні прояви. При аналізі даних анамнезу і скарг пацієнтів відзначено, що практично 50% пацієнтів скаржилися на наявність трофічних виразок, з якими пов'язували симптоми ТФ.

ВТФ системи МПВ, як самостійно, так і в поєднанні з ТФ ВПВ проявлявся клінічно тільки болючістю під час легкої пальпації. Це пов'язане з особливостями анатомії МПВ, розташованої переважно субфасціалью. Якщо запальний процес обмежений підшкірними венами, істотних відмінностей скарг і клінічних проявів за неускладнених форм ВХНК і трофічних виразок не було. При появі набряку стопи і гомілки, що поєднувався з болем під час пальпації литкового м'яза, тягнучого болю при ходьбі, а також за наявності позитивного симптому Хоманса можна було припустити залучення у процес глибокої венозної системи. У пацієнтів за наявності відкритих трофічних виразок, які

самі по собі значно болючі, а також ущільнення і набряку тканин гомілки внаслідок ліподермосклерозу, тобто, «маскуючих симптомів», визначення ураження й локалізації тромботичного процесу, особливо із залученням глибокої венозної системи, представляло певні труднощі, крім клінічного огляду, допомагав аналіз даних ретельно зібраного анамнезу, а також виконання кольорового УЗДС.

При госпіталізації хворі скаржилися, насамперед, на трофічні порушення: зміні кольору шкірних покривів гомілки, ущільнення її тканин, гіперпігментацію, наявність щільного болісного утворення переважно по медіальній, рідко – по латеральній поверхні гомілки, варикозне ураження вен переважно по медіальній поверхні гомілки і стегна, болісні ущільнення по ходу венозних стовбурів в зоні локалізації ТФ. Трофічні розлади локалізувалися переважно в середній третині гомілки по медіальній поверхні і були представлені у вигляді «агресивного целюліту» або ліподермосклерозу. В ділянці вогнища гіперемії по медіальній поверхні гомілки хворі відчували постійне свербіння і біль. Проте, за наявності трофічної виразки переважали скарги на наявність гнійно–трофічного дефекту на гомілці, що тривало не загоювався, нічні судоми в литкових м'язах, біль та свербіж, відчуття тяжкості у дистальних відділах кінцівки, пекучий біль по внутрішній поверхні гомілки або в ділянці латеральної поверхні гомілки чи стопи.

Розташування трофічних порушень, ступінь змін шкіри гомілки і розміри виразки були найважливішими чинниками під час оцінки тяжкості перебігу захворювання, прогнозування його наслідків, досягнення регресу трофічних розладів. З огляду на це, ми вважали важливим під час госпіталізації визначення площі дефекту виразки [47].

При розподілі виразок за площею використовували класифікацію, запропоновану В. Я.Васютковим (навед. за: Р. З. Лосев та співавт., [164]):

- малі виразки – площа не перевищувала  $10 \text{ см}^2$  – у 5 (31,2%) хворих;
- середні виразки – площа до  $(30 \pm 1,1) \text{ см}^2$  – у 7 (43,7 %);
- великі виразки – площа від  $(30 \pm 1,5)$  до  $(50 \pm 1,7) \text{ см}^2$  – у 4 (25%).



У 16 (8,6%) пацієнтів виявлені відкриті трофічні виразки, причиною виникнення яких була ВХНК. Клінічні прояви їх різні, залежно від ступеня розширення поверхневих вен, недостатності клапанів глибоких і сполучних вен, порушення венозного відтоку, супутніх ускладнень, віку хворих. Хворі, як правило, скаржилися на наявність трофічних виразок, що тривало не загоювалися або періодично епітелізувалися і знов відкривалися внаслідок мікротравм, розчухування, укусів комах.

Аналізуючи перебіг трофічних розладів і виразок у пацієнтів, ми умовно виділили три періоди.

Перший – період дистрофічних змін, за наявності вогнищ некрозу шкіри і глибше розташованих тканин, млявих грануляцій, рясного фібринозного нашарування, гнійних виділень, кірки, значного мікробного забруднення, підритих країв виразки.

Другий – період регенерації, коли вираженість запалення та екземи зменшувалася, з'являлися нові грануляції, що кровоточили, осередки крайової епітелізації.

Третій період мав два напрямки:

– рубцювання й епітелізації, коли виразка ставала більш плоскою, вкривалася ніжним епітелієм, відзначали загоєння виразки з утворенням рубцевої тканини;

– збільшення виразкового дефекту, грануляції ставали млявими, багрово-сірими, виразка вкривалася фібринозним нашаруванням без тенденції до епітелізації.

Виникнення ТФ у пацієнтів за виражених трофічних розладів та наявності відкритих трофічних виразок при ВХНК суттєво обтяжувало перебіг та прогноз захворювання.

УЗДС проведене в усіх пацієнтів з тромботичними ускладненнями тяжких форм ВХНК. Здійснювали посегментне сканування магістральних вен нижніх кінцівок, визначали їх прохідність, стадію тромбу, спроможність

клапанного апарату глибоких, підшкірних і сполучних вен, об'єм і тривалість ретроградного току крові.

## **2.2. Характеристика методів дослідження**

Для визначення локалізації, характеру і поширення патологічного процесу проводили обстеження хворих з використанням лабораторних та клінічних методів, що включало аналіз клінічних проявів тяжких форм ХВН і ХЛВН нижніх кінцівок. Визначали анатомо–функціональні особливості венозної системи нижніх кінцівок. Вивчали показники венозної гемодинаміки нижніх кінцівок, їх зміни на етапах лікування хворих. Проводили бактеріологічне дослідження мікрофлори трофічної виразки.

Використовували такі спеціальні методи дослідження: УЗДС венозної системи та м'яких тканин нижніх кінцівок; дослідження вмісту D–димеру, тести на тромбофілію (визначення рівня антитромбіну III, протеїнів C і S, мутації фактора V), патоморфологічні та імуногістохімічні дослідження стінки вен та тромботичних мас.

**Ультразвукові методики.** УЗДС нижніх кінцівок проводилося особисто автором з використанням ультразвукового апарата Esaote Caris Pluse, конвексного датчика з частотою 3,5–5 МГц та лінійного датчика з частотою 10–12 МГц.

Здійснювали посегментне сканування магістральних вен нижніх кінцівок, визначали їх прохідність, стадію тромбу, спроможність клапанного апарату глибоких, підшкірних і пронизних вен, величину і тривалість ретроградного потоку крові. Спроможність клапанного апарату глибоких і поверхневих вен вивчали за результатами проби Вальсальви або компресійних проб, припустимим вважали рефлюкс крові не більше 1,5 с.

**Визначення вмісту D–димеру.** Підвищення вмісту фрагменту фібриногену D–димеру є одним з основних маркерів активації системи гемостазу, оскільки воно відображує як утворення фібрину в крові, так і його лізис. Виявлення в плазмі крові D–димеру свідчить про активацію в ній

фібринолізу, що передує посиленню каскаду коагуляції з надмірним утворенням нерозчинного фібрину. Визначення в плазмі рівня D–димеру використовують для виключення тромбозу і діагностики ДВЗ–синдрому. Якщо концентрація D–димеру в плазмі менше 0,5 мкг/мл, наявність тромбозу (легеневої артерії, глибоких вен тощо) у хворого можна виключити. Дослідження проведені з використанням імунохімічного методу на коагулометрі ACL 9000 в лабораторії клініки «Євролаб» у 14 пацієнтів.

**Визначення вмісту протеїну С.** Протеїн С – вітамін К–залежний білок, що синтезується в гепатоцитах. Активованій протеїн С пригнічує фактори Va та VIIIa шляхом їх часткового протеолізу. Ця реакція відбувається на поверхні фосфоліпідів тромбоцитів та ендотелію судин в присутності протеїну S як кофактора. Активованій протеїн С інактивує інгібітор активатора плазміногену PAI–1, стимулюючи тим самим фібриноліз. Виділяють такі типи дефіциту протеїну С:

- тип I – справжній
- тип II – якісний.

При дефіциті протеїну С тромбоз виникає у хворих віком від 20 до 30 років. Характерний тромбоз глибоких вен і легеневої артерії, можливе виникнення тромбозу нетипової локалізації. У хворих за дефіциту протеїну С в перші дні застосування НАК можливе виникнення некрозу шкіри (таке ускладнення не спостерігають при дефіциті антитромбіну III). За рівня протеїну С до 50% від норми виникає схильність до тромбозу, ТФ та емболії. У нормі його вміст становить 70–140%. Рівень протеїну С визначали з використанням методу хромогенного субстрату. Протеїн С визначений у 12 хворих, відхилень від норми не було.

**Визначення вмісту антитромбіну III.** Антитромбін III (АТ III) – глікопротеїд, основний природний первинний регулятор гемостазу, інгібітор серинових протеаз (тромбін, фактори IXa, Xa, XIIa, калікреїн, плазмін, урокіназа), залучені в процес зсідання крові, основний інгібітор тромбіну і фактора X, його частка становить 80–90% антикоагулянтної активності крові.

АТ III не пригнічує фактор VIIa, не впливає на фактори, що містяться у складі мембранних комплексів, пригнічує активність ферментів плазми крові, перешкоджає поширенню тромбів. АТ III – плазмовий кофактор гепарину, що утворює з ним швидкодіючий комплекс з антикоагулянтними властивостями. Референтні значення АТ III 71–115%. Дефіцит АТ III може бути первинним (спадковим) і вторинним, пов'язаний з певним захворюванням або станом. Зниження рівня АТ III до 50–80% зумовлює збільшення частоти післяопераційного тромбозу. Рівень АТ III визначали з використанням методу хромогенного субстрату (АТ розщеплює субстрат, внаслідок чого утворюється забарвлений продукт, кількість якого залежить від активності АТ III). АТ III визначали у 14 пацієнтів, відхилень від норми не було.

*Дослідження фактора V.* Фактор V – проакцелерин, лабільний фактор, або Ас-глобулін – синтезується в печінці. На відміну від інших факторів протромбінового комплексу (II, VII, IX), його активність не залежить від вмісту вітаміну K. Термолабільний, не адсорбується бар'єром сульфатом, погано зберігається в консервованій крові. Він потрібний для утворення внутрішньої (кров'яної) протромбінази, активуючи фактор X для перетворення протромбіну в тромбін. За дефіциту фактора V по-різному порушуються зовнішній і внутрішній шляхи утворення протромбінази. При аналізі коагулограми про це свідчить збільшення протромбінового часу; АЧТЧ і тромбіновий час перебувають у межах норми. НАК не справляють помітного впливу на вміст фактора V в крові. Активність проакцелерину визначають для виявлення як вродженого, так і набутого дефіциту фактора V.

Мінімальний гемостатичний рівень фактора V в крові для виконання операцій становить 25%, за меншого вмісту ризик виникнення післяопераційної кровотечі надзвичайно високий. Мінімальний рівень фактора V в крові для припинення кровотечі становить 5–15%, за більш низького рівня припинення кровотечі без введення хворому фактора V неможливе. При ДВЗ-синдромі, починаючи з II стадії, відзначають виражене зменшення вмісту фактора V внаслідок його споживання. Мутацію гену V фактора, визначали методом

аллель-специфічної полімеразної ланцюгової реакції (ПЛР) в оригінальній модифікації. ПЛР проводили в ампліфікаторі, попередньо нагрітому до 95°C (дослідження виконували в лабораторії «Сінево»). Фактор V визначений у 28 хворих, мутація гена, що відповідає за синтез фактора V, виявлена у 4 (14,3%).

**Морфологічні, гістохімічні та імуногістохімічні дослідження** проведені нами на базі ДУ «ІПАГ НАМН України» у співпраці з старшим науковим співробітником канд. мед. наук Т. М. Арчаковою (зав. лабораторією д. мед. н. проф. Т. Д. Задорожня). Досліджували фрагменти варикозно-змінених вен з тромбом, видалених у хворих під час операції. Відразу після виділення, матеріал фіксували у 10% розчині нейтрального формаліну, зневоднювали в спиртах і заливали в парафінові блоки. Вивчали структурні, гістохімічні та імуногістохімічні особливості стінки вен у пацієнтів з тромботичними ускладненнями тяжких форм ВХНК.

Для гістологічного дослідження зрізи забарвлювали гематоксиліном та еозином (для оцінки сполучнотканинних, клітинних елементів і неклітинних структур) і гематоксилін-пікрофуксином за ван-Гізон (для виявлення колагенових волокон і, при необхідності, визначення співвідношення гладеньком'язових клітин і сполучнотканинних волокон). Для гістохімічного дослідження глікозаміногліканів застосовували ШЙК-реакцію (забарвлення з Шиф-йодною кислотою); за методом Маллорі виявляли фібрин і різні елементи сполучної тканини. Проводили мікроскопічне дослідження гістологічних зрізів через всі шари стінки вени за допомогою мікроскопа Axioskop 40, Zeiss (Німеччина).

Для імуногістохімічного дослідження зрізи товщиною 4–5 мкм наносили на спеціальні адгезивні предметні скельця Super Frost Plus, депарафінували за прийнятими стандартами. Як первинні використовували моноклональні антитіла до CD 3, Endothelial Cell Clone: JC70A і Vimentin Clone: V9 (Dako Cytomation).

Для кожного маркера проводили контрольні дослідження з метою виключення хибнопозитивних або хибнонегативних результатів. Наступний

етап імуногістохімічного дослідження проводили з використанням системи візуалізації Novolink Polymer Detectijn System (Leica). Ідентифікацію реакції проводили за допомогою хромогену під контролем мікроскопа з проявом у вигляді темно-коричневого фарбування специфічних структур, залежно від маркера (цитоплазматична реакція). Реакцію кожного маркера оцінювали індивідуально, відповідно до рекомендацій.

**Статистичні методи.** Цифрові дані обробляли за методами параметричної і непараметричної статистики, за допомогою пакета прикладних програм "Statistica 6.0" фірми "StatSoft Inc." (США) для персональних комп'ютерів. Під час статистичної обробки результатів використовували методи варіаційної статистики, обчислювали середнє арифметичне та його похибку. Достовірність відмінностей між порівнюваними показниками визначали за критерієм Ст'юдента, зважаючи на різницю дисперсій в групах і достовірність не менше 95% ( $p < 0,05$ ).

Під час порівняльної оцінки ефективності лікування використаний критерій відносного ризику і багатофакторний кореляційно-регресійний аналіз з обчисленням парціальних коефіцієнтів кореляції, детермінації та оцінкою адекватності моделі за критерієм Фішера. Розрахунки проводили з використанням прикладних пакетів статистичних програм Statistica, Excel, Multifac.

Таким чином, використання методів комплексного передопераційного обстеження пацієнтів, спрямованих на визначення патогенетичних аспектів виникнення тромботичних ускладнень за тяжких форм ВХНК, дозволило створити повну клінічну характеристику захворювання, а також, завдяки комплексному обстеженню представити в повному обсязі анатомо-функціональні особливості патогенетичних механізмів для забезпечення диференційованих патогенетично обґрунтованих підходів до лікування.

### РОЗДІЛ 3

## ДІАГНОСТИЧНА ЦІННІСТЬ УЛЬТРАЗВУКОВОГО ДУПЛЕКСНОГО СКАНУВАННЯ ПРИ ТРОМБОТИЧНИХ УСКЛАДНЕННЯХ ЗА ТЯЖКИХ ФОРМ ВАРИКОЗНОЇ ХВОРОБИ

Одним з найактуальніших завдань сучасної ангіології є розробка неінвазивного діагностичного комплексу, що дозволив би виявляти ознаки венозної недостатності на ранніх стадіях захворювання, здійснювати динамічний контроль стану периферійної гемодинаміки і трофіки тканин, обирати оптимальні методи лікування. Новітні ультразвукові технології дозволяють в режимі реального часу вивчати анатомічні й функціональні характеристики гемоциркуляторного русла. УЗДС з кольоровим кодуванням сигналів потоків крові та реєстрацією доплерівських спектральних характеристик кровотоку дозволяє діагностувати порушення прохідності по венам кінцівок і патологічний рефлюкс.

Контрольне обстеження як в ранньому, так і пізньому післяопераційному періоді проведене всім пацієнтам. Воно передбачало:

- діагностування післяопераційних тромботичних ускладнень;
- виявлення неусунених патологічних рефлюксів;
- виявлення реканалізації чи оклюзії глибоких венозних сегментів за поєданого тромботичного ураження глибокої та поверхневої венозних систем.

У пацієнтів при синдромі ХЛВН застосування ультразвукового дослідження дозволяло визначити характер захворювання (ВХНК, ПТХ), ураження м'яких тканин кінцівки (переважання компоненту набряку, гіпертрофії або відкладень жиру – лімфедема, флебедема, ліпедема). Така диференційна діагностика необхідна для отримання точних критеріїв і визначення подальшої тактики лікування.

Дослідження проводили у положеннях хворого лежачи та стоячи, що необхідне для достовірної оцінки поширення патологічних змін у венозній системі. Положення хворого лежачи на спині з дещо розведеними нижніми

кінцівками, дозволяє більш зручно та точно визначити кількісні параметри кровотоку, оцінити структурні зміни в глибоких та поверхневих венах. Дослідження у положенні стоячи з розслабленою (дещо зігнутою в коліні) нижньою кінцівкою важливе для оцінки стану м'язово-венозної помпи гомілки, пронизних вен, МПВ.

Стан венозного сегмента оцінювали за наявністю спонтанного або стимульованого внаслідок дистальної компресії венозного току крові та спадіння просвіту вени під час компресії датчиком. Вільна від тромбів вена повністю стискається при компресії датчиком, за наявності в просвіті вени тромбів вона або не змінюється, або стискається не повністю. При виявленні тромботичних мас у просвіті судини оцінювали їх однородність, ступінь ехогенності, наявність флотуючих тромбів, проксимальний рівень тромбозу. Основним завданням ультразвукової діагностики при припущенні про наявність тромботичних ускладнень (ТФ, ТГВ) було підтвердження або спростування клінічного діагнозу; визначення рівня, поширення і проксимальної межі тромбу; визначення тривалості існування тромбу і ступеня його фіксації до стінки вени.

Оскільки ехо-щільність свіжого тромбу відповідає щільності крові, ультразвуковими ознаками захворювання були розширення вени, відсутність рухів її стінки під час дихання, відсутність реакції на компресію датчиком.

Ультразвуковими ознаками ТФ гілок ВПВ або МПВ були: розширення судин, наявність в просвіті тромботичних мас, відсутність реакції на компресію датчиком, відсутність кровотоку. Діагностика цих ознак не складна. Єдиним недостатньо точним параметром було визначення тривалості існування тромбу. З деякими відхиленнями, тромботичні маси гіпоехогенні у строки до 5 діб від початку тромбоутворення, надалі в структурі тромбу з'являлася «павутина» фібрину, за 2 тиж – чітко визначали ехо-щільні включення.

Стінка вени при ВТФ ригідна, ущільнена, має вигляд гіперехогенної структури. Навколишні тканини дифузно ущільнені, з нечіткими контурами структурних елементів. Чим ближче до судини, тим більш ехогенними вони



були. Режим кольорового кодування потоків дозволяв диференціювати дефект заповнення судини за наявності неоклюзивного тромбу або відсутність заповнення – при оклюзії судини. Неоклюзивний тромб проявлявся також наявністю на поперечних ехограмах симптому замкненого або розімкнутого кільця внаслідок "обмивання" тромбу кров'ю. За даними УЗДС відзначали зменшення кровотоку у вільній зоні та його відсутність – в ділянці розташування тромбу. Вже у ранньому періоді виражене прискорення колатерального кровотоку по підшкірних венах.

Одним з найважливіших завдань ультразвукової діагностики є визначення рівня поширення тромбу по стовбуру ВПВ або МПВ. Встановлення діагнозу ґрунтується на принципових відмінностях прохідної вени від тромбованої та визначенні межі тромботичного ураження. При поширенні тромбу на устя ВПВ або МПВ судину стискали вкрай обережно. Верхівку флотуючого тромбу в просвіті ЗСВ можна характеризувати як зліпок підшкірної вени, що просувався у глибоку систему (рис. 3.1).

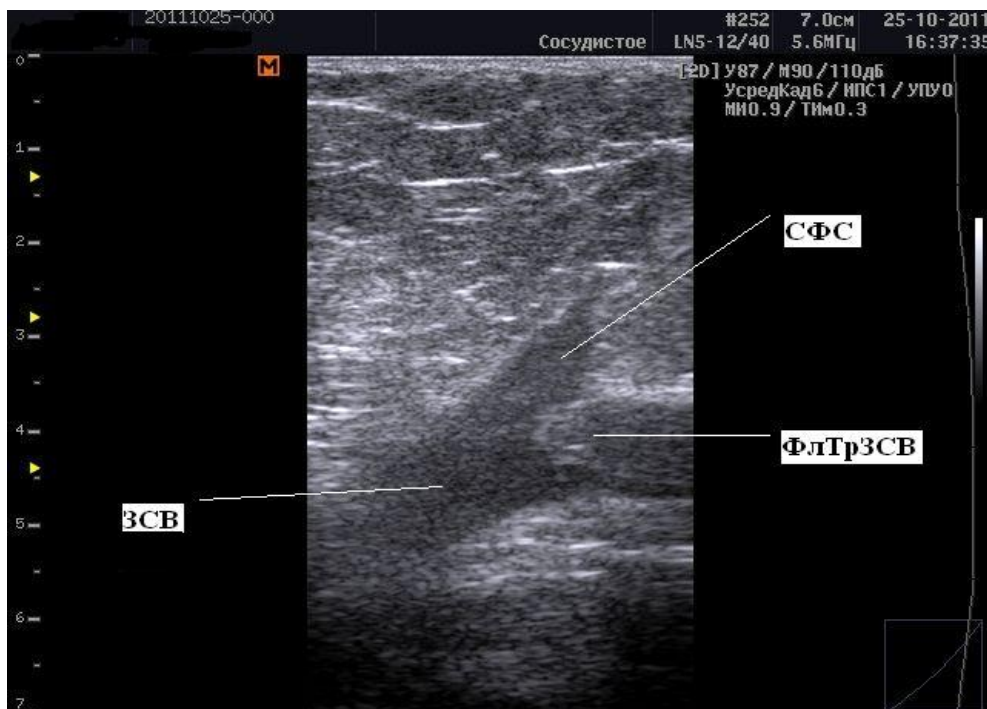


Рис. 3.1. Флотуючий тромб (ФлТр) ЗСВ, головка тромбу на рівні СФС.

Оскільки кровоток в глибоких венах моделюється диханням, переміщення тромбу були синхронізовані з дихальними рухами.

Ознакою відсутності фіксації тромбу до стінки підшкірної вени є симптом «обмивання» його головки током крові, що поступає з приток. Цю ознаку реєстрували в режимі кольорового або енергетичного кодування. Застосування компресійної проби було неприпустиме. Як і підшкірна вена, тромбована пронизна вена була розширена, не реагувала на компресію. Ехогенність вмісту просвіту залежала від тривалості існування тромбу. У строки 5–7 діб від початку захворювання в структурі тромбу з'являлися зміни, що свідчили про початкові процеси організації: внаслідок випадіння фібрину ехогенність утворення нерівномірно підвищувалася, більш щільні ділянки містилися у вигляді розводів на гіпоехогенному тлі.

Ознаки оклюзивного тромбу – зяяння вени, наявність тромботичних мас в її просвіті, відсутність коливальних рухів стінки, відсутність зміни контура просвіту вени при компресії датчиком, відсутність кровотоку.

Діагноз тромбозу венозного синуса встановлювали за поширення тромбу на м'язові вени (рис. 3.2).

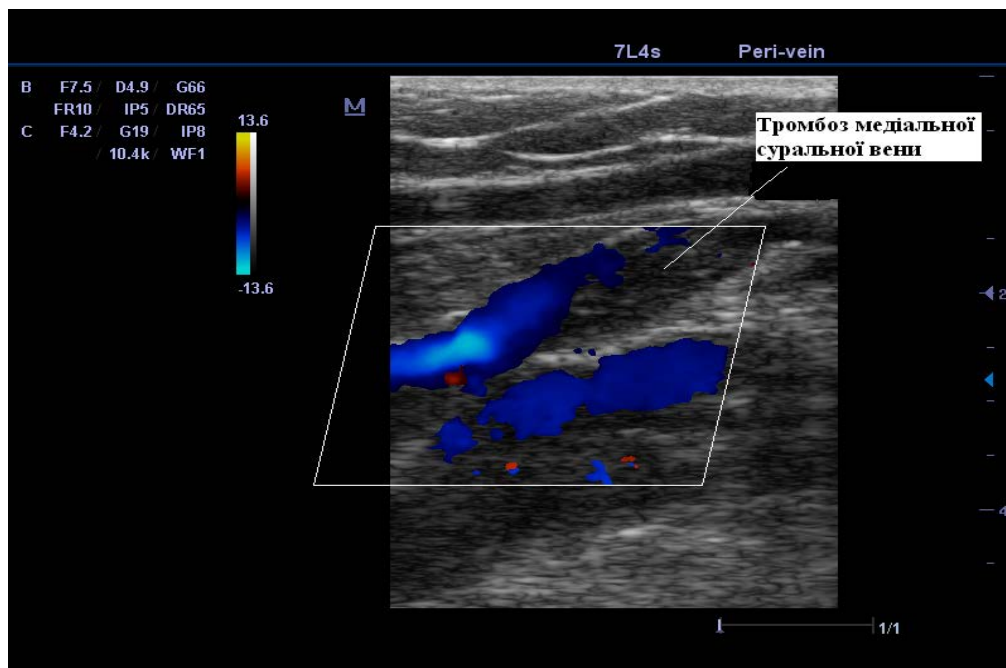


Рис. 3.2. Тромбоз медіальної литкової вени (стрілка).

З метою уникнення помилок додатково ретельно досліджували стан синусів литкового і камбалоподібного м'язів, а також задніх великогомілкових вен.

З огляду на накопичений досвід, слід відзначити, що діагностика ТФ та його ускладнень найбільш ефективна у ранніх стадіях захворювання. Тромби, що організувалися, в просвіті пронизних вен і м'язових синусів за ехогенністю наближаються до навколишніх тканин, структура яких також змінюється у міру перебігу захворювання.

Розподіл хворих залежно від локалізації тромботичного процесу наведений у табл. 3.1.

Таблиця 3.1

**Розподіл хворих залежно від локалізації тромботичного процесу**

Захворювання	Кількість спостережень	
	абс.	%
ВТФ ВПВ	79	42,5
ВТФ ВПВ з переходом на СФС	28	15,5
ВТФ ВПВ, СФС з флотацією в ЗСВ	11	5,9
ВТФ з поширенням на пронизні вени	8	4,3
ВТФ МПВ	3	1,6
ВТФ МПВ та ВПВ	2	1
Тромбоз литкової вени з флотацією в ПВ	4	2,1
ВТФ приток ВПВ та МПВ	33	17,7
Флотуючий тромб ЗСВ	7	3,7
Флотуючий тромб зовнішньої клубової вени	5	2,6
Флотуючий тромб ПВ	2	1
Флотуючий тромб ПСВ	4	2,1

Матеріали даного розділу представлені в публікації:

Использование ультразвукового дуплексного сканирования для определения показаний к хирургическому лечению флеботромбозов в системе нижней полой

вени / В.В. Скиба, С.П. Щукин, О.Є. Швед, О.А. Перектестова // Хірургія України. – 2006. – № 3/19. – С. 55 – 58.

#### **РОЗДІЛ 4**

### **ПАТОМОРФОЛОГІЧНЕ ТА ІМУНОГІСТОХІМІЧНЕ ДОСЛІДЖЕННЯ СТІНКИ ВЕНИ У ХВОРИХ, ПРООПЕРОВАНИХ З ПРИВОДУ ТРОМБОТИЧНИХ УСКЛАДНЕНЬ ЗА ТЯЖКИХ ФОРМ ВАРИКОЗНОЇ ХВОРОБИ НИЖНІХ КІНЦІВОК**

Від оцінки анатомо–функціонального стану стінки тромбованої вени залежить тактика подальшого лікування пацієнтів з приводу ВТФ. Певне значення має перебіг патологічного процесу в стінці судини, перивазальних тканинах, наявність реканалізації–оклюзії венозної магістралі. Вираженість та активність запального процесу, строки його початку та інтенсивність склеротичних змін безпосередньо впливають на вибір тактики лікування та профілактики тромбоемболічних ускладнень.

Оскільки ці питання недостатньо висвітлені в сучасній літературі, нами у співпраці з старшим науковим співробітником лабораторії патоморфології ДУ «ПАГ НАМН України» канд. мед. наук Т. М. Арчаковою (завідуюча лабораторією д. мед. н. проф. Т. Д. Задорожна) проведені морфологічні, гістохімічні та імуногістохімічні дослідження варикозно–змінених вен, видалених у хворих під час операцій з приводу тромботичних ускладнень тяжких форм ВХНК.

В дослідження включені 20 хворих, у яких виявлений ВТФ в системі ВПВ. Чоловіків 8 (40%), жінок – 12 (60%). Вік пацієнтів у середньому ( $48,2 \pm 5,3$ ) року. Пацієнти розподілені на дві групи: у 10 (1–ша група) тривалість існування ВТФ до 1 міс, у 10 (2–га група) 1 до 3 міс.

Поширення та інтенсивність реакції забарвлення оцінювали за напівкількісним методом в балах, від 0 до 3 балів.

А. Поширення реакції:

- 0 – немає забарвлення;
- 1 – позитивно забарвлені менш ніж 10% клітин;
- 2 – позитивно забарвлені 10–50% клітин;
- 3 – гомогенне забарвлення більш ніж 50% клітин.

Б. Інтенсивність реакції:

- 0 – немає видимого забарвлення;
- 1 – слабе забарвлення;
- 2 – помірне забарвлення;
- 3 – виражене забарвлення.

CD 31 (PECAM-1– platelet endothelial adhesion cell molecule-1, CD-31, EndoCAM) – одноланцюговий трансмембранний білок типу 1, що належить до сімейства IgSF, молекулярна маса 130–140 кД, експресується на ендотеліальних клітинах, тромбоцитах, лейкоцитах, мієлоїдних клітинах–попередницях, субпопуляції Т-лімфоцитів. CD 31 бере участь в адгезії лейкоцитів до ендотеліальних клітин. Зв'язування CD-31 з лейкоцитами та тромбоцитами зумовлює активацію V1-інтегринів (Т-лімфоцитів), V2-інтегринів (Т-, ЕК-клітин, моноцитів, нейтрофільних гранулоцитів) та V3-інтегринів (тромбоцитів).

Проміжні філаменти будуються з фібрилярних мономерів. Вони локалізуються, в основному в навколоядерній зоні та пучках фібрил, що відходять до периферії клітин і розташовуються під плазматичною мембраною. Проміжні філаменти виявляють в усіх типах клітин тварин, особливо тих, що зазнають механічного впливу: клітин епідермісу, нервових відростків, гладеньких м'язових клітин. Віментин – цитоплазматичний поліпептид, що належить до найбільш поширених еволюційно консервативних білків проміжних філаментів. Його експресія починається в ембріональному періоді в клітинах парієтальної ендодерми та інших типах клітин. Віментин, характерний для клітин мезенхімального походження, входить до складу цитоскелету сполучної тканини, ендотелію, клітин крові. Цитоплазматичні проміжні філаменти належать до найбільш стабільних та таких, що довго живуть,

елементів цитоскелету. Розташування в клітині проміжних філаментів аналогічно такому мікротрубочок.

За даними гістологічного дослідження у більшості спостережень відзначали чергування ділянок потовщення стінки вен внаслідок гіперплазії гладеньком'язових клітин в середній оболонці та осередків стоншення її з вираженим зменшенням кількості гладеньком'язових волокон (рис. 4.1).

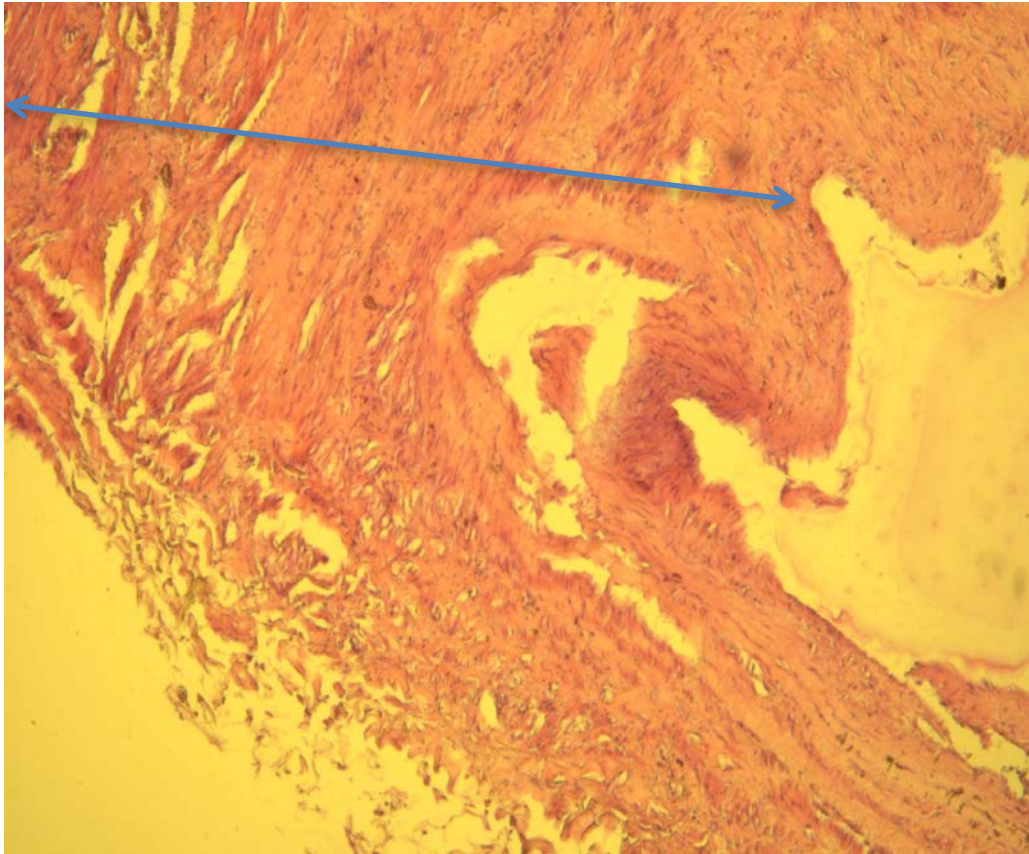


Рис. 4.1. Мікрофото. Хворий М., 46 років (2-га група). Стінка вени нерівномірної товщини з ділянками потовщення (стрілка). Збарвлення гематоксиліном та еозином. Зб.  $\times 50$ .

В окремих спостереженнях виявляли нерівномірну інфільтрацію стінки судини лімфоцитами, еозинофільними та нейтрофільними гранулоцитами, плазмоцитами (рис. 4.2), запальний інфільтрат, як правило, локалізований в м'язовій оболонці, субендотеліальному шарі, часто – навколо *vasa vasorum*.

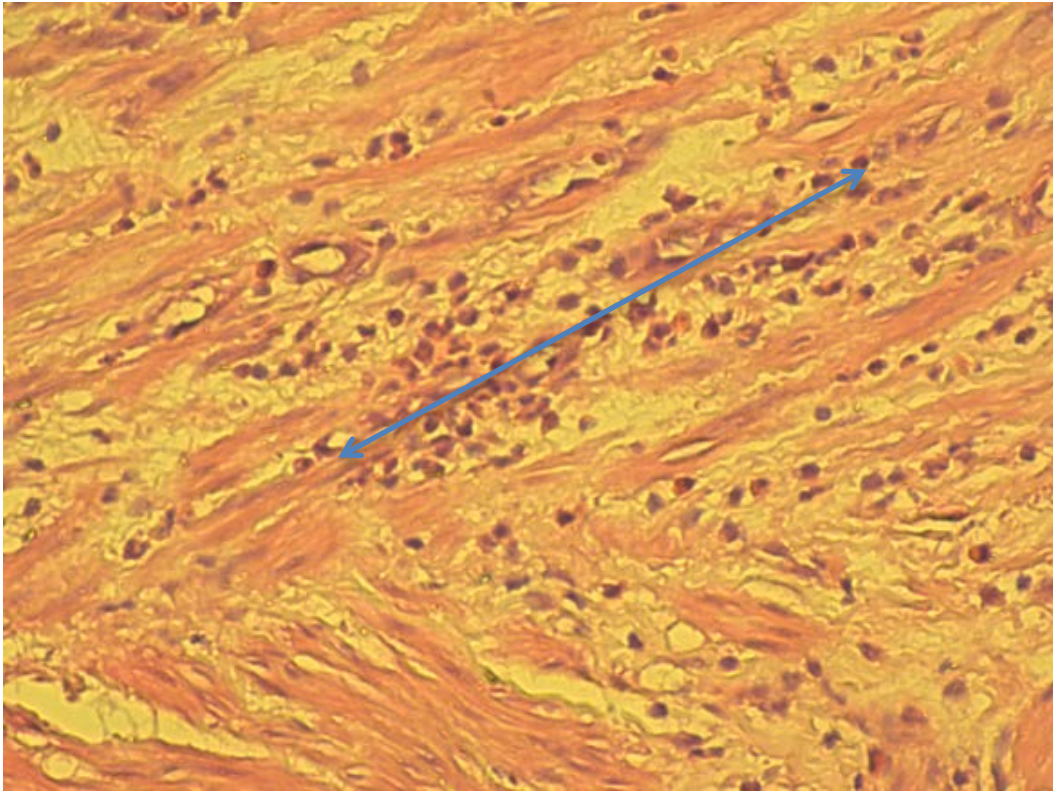


Рис. 4.2. Мікрофото. Хвора Х., 65 років (1-ша група). Запальна інфільтрація стінки судини (стрілка). Забарвлення гематоксиліном та еозином. Зб.  $\times 200$ .

При забарвленні за методом Малорі в стінці судини виявлені ділянки з вираженим зменшенням кількості гладеньком'язових волокон (рис. 4.3).

При застосуванні гістохімічної ШІК-реакції виявлено її нерівномірну інтенсивність в стінці судини з наявністю ділянок значно вираженої позитивної реакції на глікозаміноглікани (рис. 4.4).

За даними імуногістохімічних досліджень трансмембранного білка CD 31 виявлена його вибіркова експресія в тканинах стінки судин. В ендотелію всіх *vasa vasorum* відзначали його виражену експресію (рис. 4.5).

В ендотеліальних клітинах імунопозитивне забарвлення цитоплазми у вигляді дрібних гранул спостерігали на деяких ділянках, на деяких – не виражена експресія CD 31 (рис. 4.6). CD 31 – один з основних білків міжклітинних контактів ендотеліальних клітин, служить клітинним механосенсором. Таким чином клітина здатна реагувати на зміни потоку крові [165].

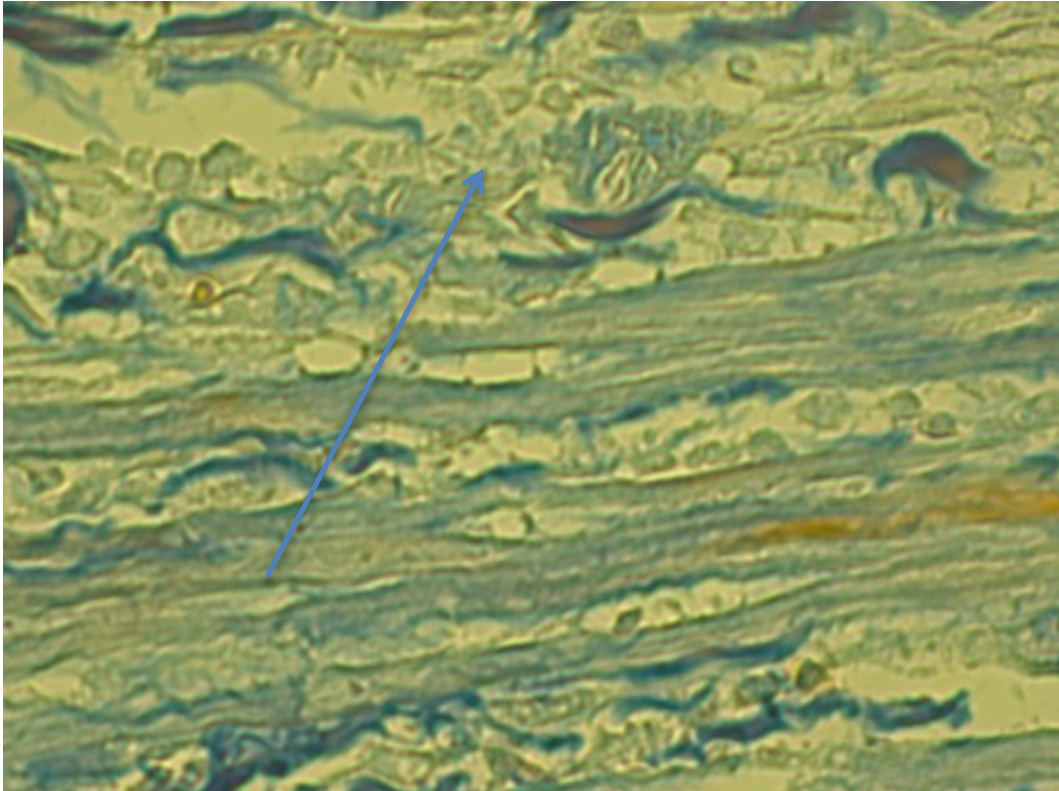


Рис. 4.3. Мікрофото. Хвора К., 56 років (2-га група). Виразене зменшення кількості гладеньком'язових волокон у стінці вени (стрілка). Забарвлення за Малорі. Зб.  $\times 400$ .

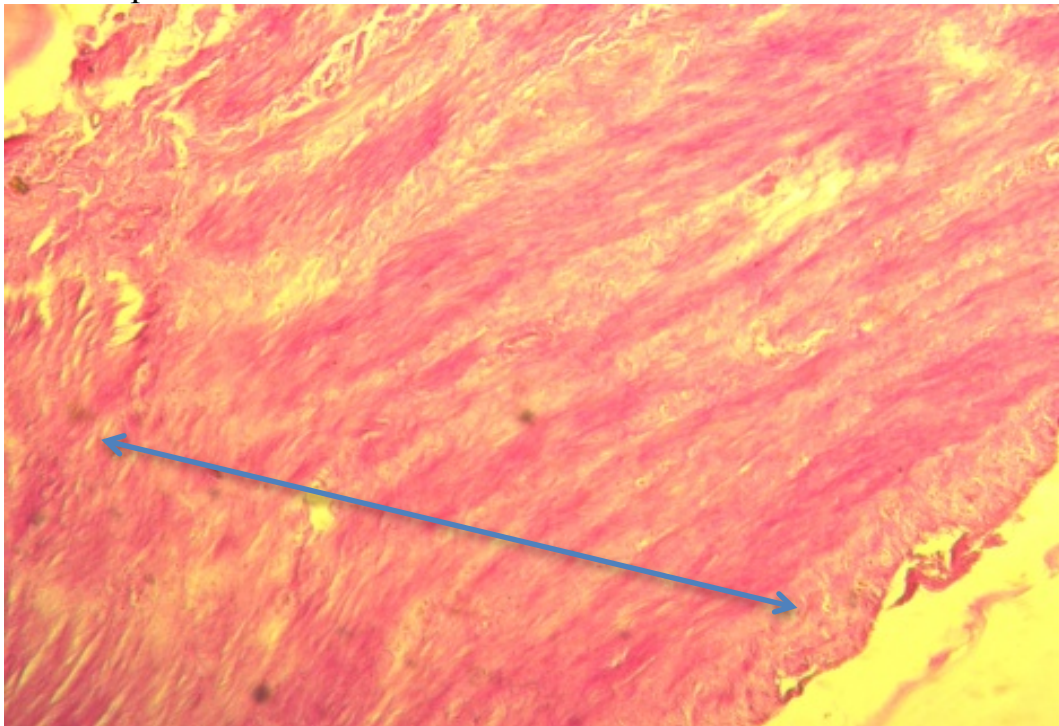


Рис. 4.4. Мікрофо. Хворий В., 32 років (1-ша група). Ділянки значно вираженої позитивної реакції на глікозаміноглікани (стрілка). ШЙК-реакція. Зб.  $\times 50$ .



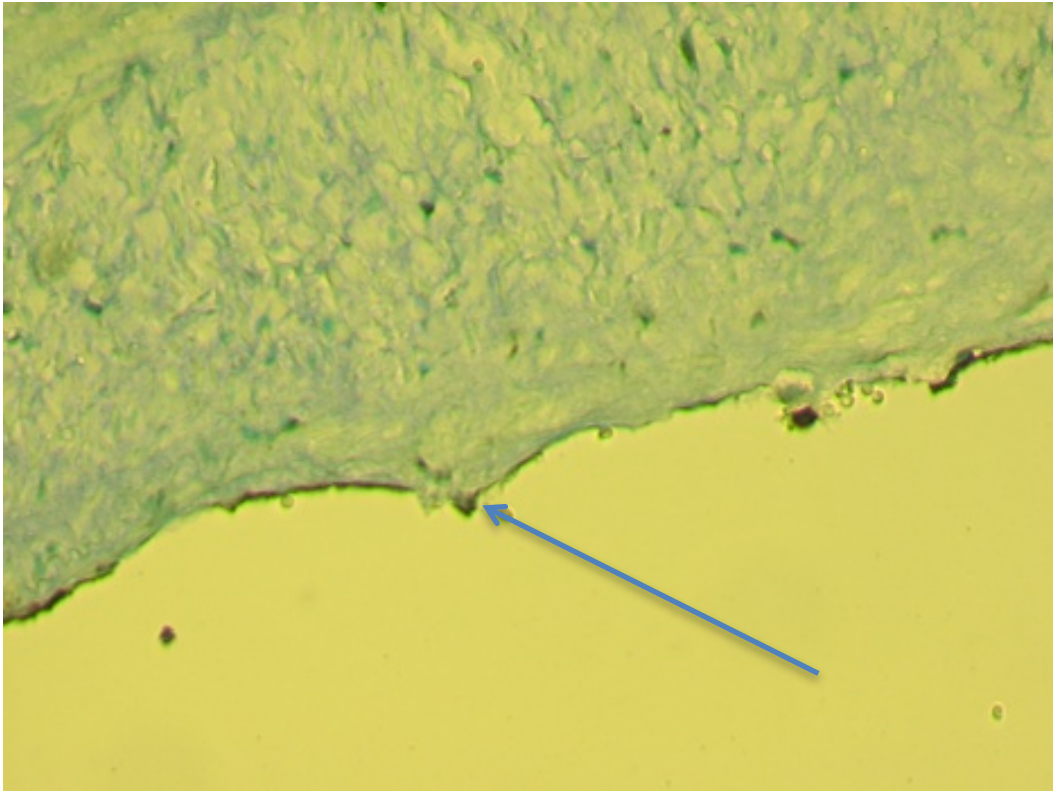


Рис. 4.5. Мікрофото. Хвора Н., 48 років (1-ша група). Вогнищева експресія білка CD 31 в ендотелію стінки вени (стрілка). Непрямий стрептавідин–пероксидазний метод визначення експресії білка CD 31. Зб.  $\times 200$ .

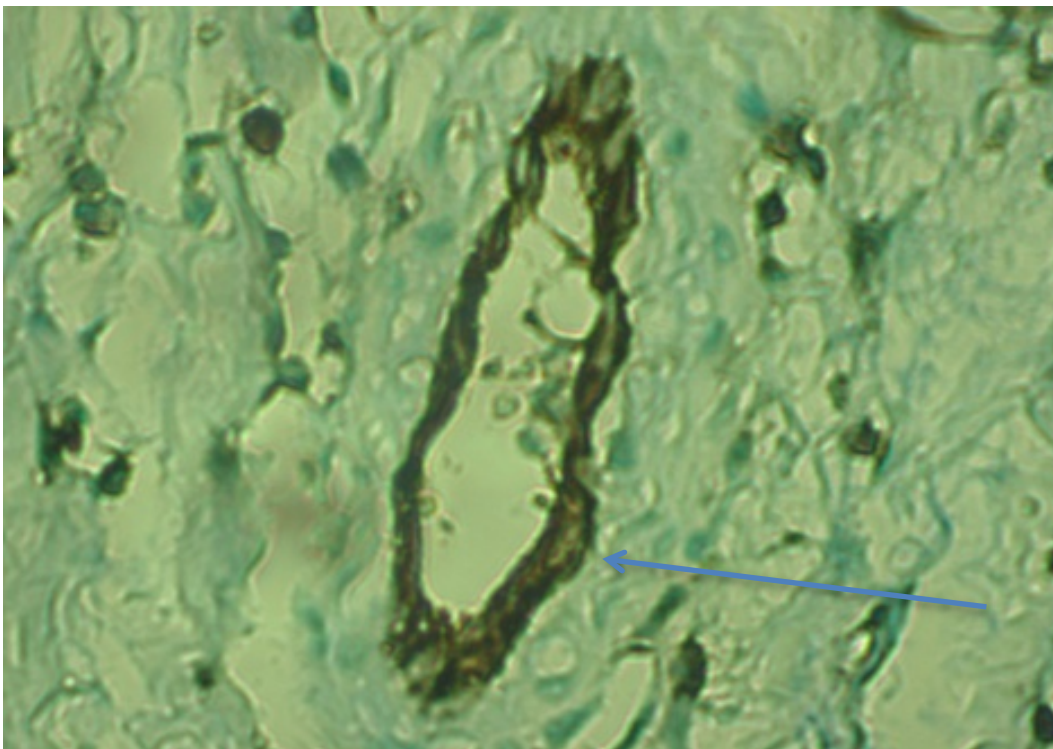


Рис. 4.6. Мікрофото. Хвора Д., 52 років (2-га група). Виражена експресія білка CD 31 в ендотелію vasa vasorum стінки вени (стрілка). Непрямий стрептавідин–пероксидазний метод визначення експресії білка CD 31. Зб.  $\times 200$ .

Виражену експресію віментину відзначали в цитоплазмі ендотелію *vasa vasorum* (рис. 4.7) та деяких ділянках – в ендотеліальних клітинах внутрішньої оболонки стінки вени (рис. 4.8).

В той же час на деяких ділянках виявлене виражене зменшення експресії віментину в гладеньком'язових волокнах стінки вени, на деяких – експресія віментину була в поодиноких гладеньком'язових клітинах. Інтенсивність реакції в них – помірною або слабо виражена (рис. 4.9).




Рис. 4.7. Мікрофото. Хворий Г., 63 років (2-га група). Виражена експресія віментину в ендотелію *vasa vasorum* (стрілка). Непрямий стрептавідин–пероксидазний метод визначення експресії віментину. Зб.  $\times 400$ .

Динамічна природа віментину дуже важлива для зміни форми клітин. Саме віментин забезпечує міцність клітин та їх стійкість до механічного стресу. Клітини, які позбавлені віментину, надзвичайно чутливі до механічних пошкоджень. Віментин відіграє значну роль в закріпленні органел та підтримці їх положення в цитоплазмі, запезпечує цілісність клітини.

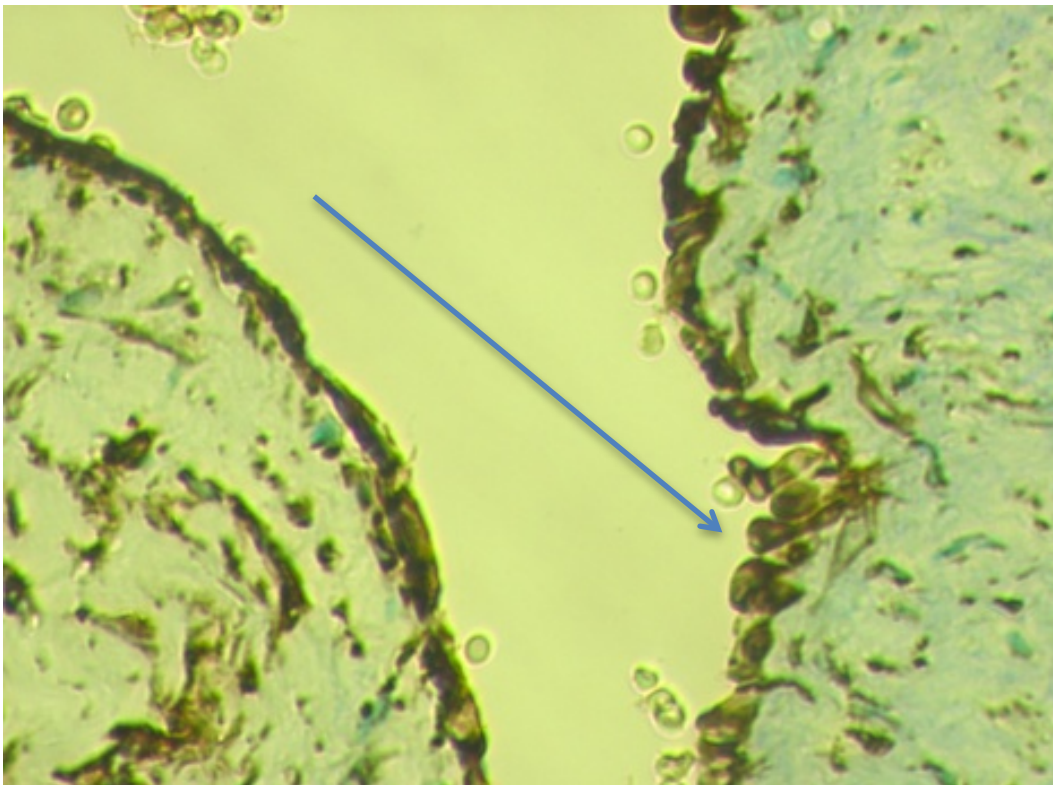


Рис. 4.8. Мікрофото. Хворий К., 46 років (1-ша група). Ділянка вираженої експресії віментину в ендотелію внутрішньої оболонки судинної стінки (стрілка). Непрямий стрептавідин–пероксидазний метод визначення експресії віментину. Зб.  $\times 400$ .




Рис. 4.9. Мікрофото. Хвора Т., 60 років (2-га група). Слабо виражена експресія віментину в гладеньком'язових волокнах стінки судини (стрілка). Непрямий стрептавідин–пероксидазний метод визначення експресії віментину. Зб.  $\times 200$ .

Таким чином, за результатами дослідження в стінці вен при ВХНК виявляли такі морфологічні зміни:

- нерівномірна товщина стінки судини з чергуванням ділянок потовщення внаслідок гіперплазії гладеньком'язових клітин в середній оболонці та ділянок стоншення її з вираженим зменшенням кількості гладеньком'язових волокон;
- в окремих ділянках нерівномірна інфільтрація стінки судини лімфоцитами, еозинофільними та нейтрофільними гранулоцитами, плазмоцитами з локалізацією запального інфільтрату в м'язовій оболонці, субендотеліальному шарі, часто – навколо *vasa vasorum*;
- в м'язовій оболонці та субендотеліальному шарі виявлені ділянки розростання колагенових волокон та гіалінозу, гладеньком'язові клітини, що містилися в цих ділянках, дистрофічно-змінені, їх ядра погано контуруються, іноді виявляли набряк цитоплазми: також у середній оболонці відзначали ділянки набряку та деструкцію колагенових волокон;
- субендотеліальний шар внутрішньої оболонки стінки судин у більшості спостережень нерівномірної товщини, ендотеліальний шар з ділянками деструкції;
- за даними гістохімічного дослідження забарвленні за методом Малорі в стінці судини виявлені ділянки з вираженим зменшенням кількості гладеньком'язових волокон;
- за даними гістохімічної ШІК-реакції виявлено її нерівномірну інтенсивність в стінці судин, наявність значно виражених позитивно забарвлених ділянок, що може бути пов'язане з накопиченням глікозаміногліканів та зумовлює порушення проникності стінки судини;
- при імуногістохімічному дослідженні в ендотеліальних клітинах внутрішньої оболонки стінки вени виявлене зменшення експресії білка CD 31, виражене зменшення експресії віментину в гладеньком'язових волокнах стінки вени та в деяких ділянках в ендотелію її внутрішньої оболонки (табл. 4.1).

### Основні морфологічні зміни у пацієнтів, прооперованих з приводу ВТФ

Морфологічна ознака	Кількість спостережень в групах			
	1-й		2-й	
	абс.	%	абс.	%
Чергування ділянок потовщення стінки вени внаслідок гіперплазії гладеньком'язових клітин в середній оболонці та ділянок стоншення її з вираженим зменшенням кількості гладеньком'язових волокон	3	30	10	100
Ушкодження внутрішньої оболонки та ділянки розростання колагенових волокон в м'язовому та адвентиційному шарах	5	50	10	100
Збільшення кількості глікозаміногліканів в гладеньком'язових волокнах	7	70	7	70
Ділянки гіалінозу в субендотеліальному та м'язовому шарах	1	10	8	80
Експресія трансмембранного білка CD 31 в ендотелію вени та vasa vasorum	9	90	1	10
Інфільтрація стінки судини лімфоцитами, еозинофільними та нейтрофільними гранулоцитами, плазмоцитами	10	100	1	10
Виражене зменшення кількості гладеньком'язових волокон з розростанням сполучної тканини	2	20	9	90
Невиражена експресія віментину в гладеньком'язових волокнах	1	10	8	80
Невиражена експресія CD 31 в гладеньком'язових волокнах	2	20	9	90

*Примітка.* \*– для статистичної обробки використовували двобічний точний критерій Фішера; різниця показників достовірна у порівнянні з такими у пацієнтів 1-ї групи ( $p < 0,05$ ).

Віментин – білок проміжних філаментів сполучної тканини та інших тканин мезодермального походження. Проміжні філаменти разом з мікротрубочками та актином беруть участь в побудові цитоскелету. Цей білок використовують як маркер мезодермальних тканин. Віментин відіграє значну

роль у закріпленні органел та підтримці їх положення в цитоплазмі, забезпечує міцність тканин та їх стійкість до механічного впливу. Тому вважають, що віментин – компонент цитоскелету, що відповідає за підтримання цілісності клітини [165].

Результати дослідження свідчать, що при тромботичних ускладненнях у пацієнтів за тяжких форм ВХНК спостерігають не тільки запальні зміни ендотелію, а й деструктивне, необоротне ураження всіх шарів стінки судин. Під час формування тромбу, на стадіях його організації та реканалізації відбуваються морфологічні зміни усіх шарів стінки вени, що проявляються прогресуванням атрофічних, склеротичних та мікроциркуляторних розладів.

У підгострій стадії (від 1 до 3 міс) відзначають структурну реорганізацію всієї стінки судин у вигляді послідовної зміни гіпертрофічних та артрофічних процесів, переважно м'язового шару, склеротичних та атрофічних змін субендотеліального шару. Відбувається зменшення запальних змін в стінці вени, в паравазальних тканинах, спостерігається часткова реканалізація тромбованих вен. За даними імуногістохімічних досліджень виявлені ознаки дисфункції ендотелію, що може бути предиктором поширення тромботичного процесу на глибокі вени. Таким чином, можна припустити, що ТГВ вже «закладений» у пацієнтів при ВТФ. Тому не може бути перспективною тільки медикаментозна корекція, спрямована на усунення запалення при ХВН. Під час лікування пацієнтів цієї групи виправдана активна хірургічна тактика в поєднанні з антикоагулянтною терапією. Застосування мініінвазивних оперативних втручань під місцевою анестезією забезпечує меншу частоту ускладнень, пов'язаних з наркозом та постільним режимом.

Матеріали даного розділу представлені в публікації:

Чернуха Л. М. Тромботичні ускладнення тяжких форм варикозної хвороби: сучасний підхід до діагностики й лікування пацієнтів за спадкової тромбофілії та імуногістохімічних особливостей стінки судин / Л. М. Чернуха, С. П. Щукін, Т. Н. Арчакова // Клін. хірургія. – 2014. – № 10. – С. 31 – 36.

## РОЗДІЛ 5

### ДІАГНОСТИКА ТРОМБОФІЛІЇ У ПАЦІЄНТІВ ПРИ ТРОМБОТИЧНИХ УСКЛАДНЕННЯХ ЗА ТЯЖКИХ ФОРМ ВАРИКОЗНОЇ ХВОРОБИ НИЖНІХ КІНЦІВОК

При виникненні тромботичних ускладнень за тяжких форм ВХНК важливу роль відіграють порушення кровообігу, що мають системний характер і спричинені тромбофілічними станами. Спадкові тромбофілічні стани – схильність до формування внутрішньосудинних тромбів, зумовлена генетичними дефектами факторів зсідання крові. Спадкові форми тромбофілії передаються за аутосомно–домінантним механізмом. Діагностика спадкових форм тромбофілії надзвичайно важлива у пацієнтів за тяжких форм ВХНК, адже при використанні стандартної тактики лікування таких хворих можливе виникнення рецидивів тромботичних ускладнень. Прогресування варикотромбофлебиту недостатньо пояснюється порушенням току крові та пошкодженням ендотелію. Недостатньо вивчені випадки, коли причиною даного ускладнення слугує патологічна активація системи зсідання крові. Обстеження таких хворих в Україні сьогодні можливе, проте, його висока вартість становить певні проблеми під час визначення тактики лікування й тривалості антикоагулянтної терапії для профілактики рецидивів тромботичних ускладнень.

В лабораторії «Сінево» обстежені 28 (15%) пацієнтів з тромботичними ускладненнями тяжких форм ВХНК з використанням діагностичного комплексу «ПЛР генетика тромбофілія». Основним відбірковим критерієм при направленні таких пацієнтів на дослідження було рецидивування тромботичних ускладнень і поєднання ВТФ і ТГВ. Перелік генетичних досліджень наведено на табл. 5.1.

Чоловіків було 13 (46,4%), жінок – 15 (53,6%). Середній вік 55,5 років. У 28 пацієнтів сумарно було виявлено 57 генетичних мутацій факторів зсідання крові.

Таблиця 5.1

## Склад генетичних досліджень в комплексі «ПЛР генетика тромбофілія»

ПЛР. Генетика. Тромбофілія.		
Ген F2–протромбін (фактор II зсідання крові)	G/G	G/G – Алель “Нейтральний” G/A – Алель “Ризику” A/A – Алель “Ризику”
Ген F5–протромбін (фактор V зсідання крові)	G/G	G/G – Алель “Нейтральний” G/A – Алель “Ризику” A/A – Алель “Ризику”
Ген F7–протромбін (фактор VII зсідання крові)	G/G	G/G – Алель “Нейтральний” G/A – Алель “Ризику” A/A – Алель “Ризику”
Ген F13A1–протромбін (фактор XIII зсідання крові)	G/G	G/G – Алель “Нейтральний” G/A – Алель “Ризику” T/T – Алель “Ризику”
Ген FGB–фібриноген (фактор I зсідання крові)	G/G	G/G – Алель “Нейтральний” G/A – Алель “Ризику” A/A – Алель “Ризику”
Ген Серпін 1 (PAI-1) – антагоніст тканинного активатора плазміногену	5G/5G	5G/5G – Алель “Нейтральний” 5G/4A – Алель “Ризику” 4G/4G – Алель “Ризику”
Ген ITGA2–альфа2 інтегрин (тромбоцитарний рецептор до колагену)	C/C	C/C – Алель “Нейтральний” C/T – Алель “Ризику” T/T – Алель “Ризику”
Ген ITGB3–бета інтегрин (тромбоцитарний рецептор фібриногену)	C/T	T/T – Алель “Нейтральний” C/T – Алель “Ризику” C/C – Алель “Ризику”

Результати аналізів наведені в таблиці 5.2.



**Результати аналізів на тромбофілію. Розподіл виявленого поліморфізму генів**

Ген	Частота виявлення змін	
	абс.	%
Ген F 2 протромбін (фактор II зсідання крові)	–	–
Ген F 5 (фактор V зсідання крові)	4	7
Ген F 7 (фактор VII зсідання крові)	2	3,5
Ген F 13A1 (фактор XIII зсідання крові)	11	19,3
Ген FGB–фібриноген (фактор I зсідання крові)	9	15,8
Ген серпін 1 (PAI–1) антагоніст тканинного активатора плазміногену	15	26,3
Ген ITGA2–альфа 2 інтегрин (тромбоцитарний рецептор до колагену)	11	19,3
Ген ITGB3–бета інтегрин (тромбоцитарний рецептор фібриногену)	5	8,8
Разом ...	57	100

**Характеристика генів, що відповідають за тромбофілічні стани**

Ген F2–протромбін (фактор II зсідання крові). Локалізація – хромосома 11. Дослідження поліморфізму гену F2 має прогностичне значення при визначенні ризику виникнення серцево–судинних захворювань внаслідок порушень зсідальної системи крові. Ген F2 кодує послідовність амінокислот білка протромбіну. Протромбін, або коагуляційний фактор II, є одним з основних компонентів зсідальної системи крові. Внаслідок його ферментного розщеплення утворюється тромбін. Ця реакція є першою стадією утворення згустку крові.

Поліморфізм гена F2 (20210 G>A) зумовлений заміною нуклеотидної основи гуаніну (G) на аденін (A) в позиції 20210 гена, зумовлює підвищення його експресії. Надмірна продукція протромбіну є фактором ризику виникнення інфаркту міокарда, різних видів тромбозу, в тому числі ТЕЛА. Несприятливий варіант поліморфізму А успадковується за аутосомно-домінантним типом. Це означає, що підвищений ризик виникнення тромбофілії можливий навіть за гетерозиготної форми поліморфізму.

Інтерпретація:

G/G поліморфізм – носії, генетично не схильні до виникнення тромбозу та ішемічної хвороби серця (ІХС);

G/A поліморфізм – носії генетично схильні до виникнення тромбозу та ІХС;

A/A поліморфізм – ризик виникнення тромбозу та ІХС значно вищий, ніж за носійства G/G поліморфізму.

У досліджених нами хворих мутації гена F2 не виявлені.

Ген F5 кодує послідовність амінокислот білка – коагуляційного фактора V (фактор Лейдена). Функцією коагуляційного фактора V є активізація реакції утворення тромбіну з протромбіну. Поліморфізм (1691 G > A (R506Q)) гена F5 зумовлений заміною нуклеотидної основи гуаніну (G) на аденін (A) в положенні 1691, що зумовлює до заміну амінокислоти аргініну на глутамін в позиції 506.

Заміна амінокислоти додає стійкості активній формі фактора Лейдена до розщеплювальної дії регулюючого ферменту, що зумовлює гіперкоагуляцію крові. У носіїв варіанта А виявляють підвищену схильність до тромбозу. Наявність цього поліморфізму небезпечна для вагітних (викидень в ранні строки, токсикоз, неповний розвиток плода, фетоплацентарна недостатність).

Мутація в гені F5 успадковується по аутосомно-домінантному типу, тому патологічний ефект реалізується навіть при наявності однієї копії пошкодженого гену. У носіїв алеля захворювання може не проявлятися до впливу провокуючих чинників, таких як вагітність та гормональна терапія.

Варіанти висновків:

G/G – нормальний варіант поліморфізму в гомозиготній формі;

G/A – гетерозиготна форма поліморфізму;

A/A – мутантний варіант поліморфізму, пов'язаний з збільшенням ризику виникнення захворювань, в гомозиготній формі

Частота варіанта А поліморфізму в популяції: 2,3 – 2,6%.

A/A поліморфізм виявлений в 1 (0,54%), поліморфізм G/A виявили у 3 (1,6%) пацієнтів. Цих хворих лікували консервативно з тривалим призначенням прямих антикоагулянтів.

Ген тромбоцитарного рецептора фібриногену (ITGB3).

Клінічно значущий поліморфізм 176T>C, пов'язаний з заміною нуклеотиду тиміну (T) на цитозин (C) в ділянці ДНК, що кодує послідовність амінокислот білкової молекули тромбоцитарного рецептора фібриногену. Внаслідок нуклеотидної заміни відбувається заміна амінокислоти в білковому ланцюгу рецептора, що зумовлює зміну його властивостей. За варіанта C поліморфізму тромбоцити набувають схильності до агрегації, тому у носіїв цього варіанта підвищений ризик виникнення атеротромбозу, в т. ч. інфаркту міокарда. У таких пацієнтів відзначають низьку ефективність ацетилсаліцилової кислоти та клопідогрелю.

Інтерпретація:

T/T поліморфізм – носії, генетично не схильні до тромбозу;

T/C поліморфізм – носії генетично схильні до тромбозу;

C/C поліморфізм – ризик виникнення тромбозу значно вищий, ніж за носійства T/T поліморфізму.

T/C поліморфізм виявлений у 4 (2,2%) хворих, C/C поліморфізм – в 1 (0,54%). Один хворий за поліморфізму T/C оперований з приводу висхідного ВТФ, флотуючого тромбу в ЗСВ, йому виконана тромбектомія з ЗСВ під загальним знеболенням. Після операції пацієнт постійно застосовує таблетований гепариноїд.

Одна хвора з поліморфізмом Т/С оперована з приводу висхідного ВТФ ВПВ з тромбозом СФС. Виконані кросектомія, тромбектомія з СФС, флебоцентез, мініфлебектомія під місцевою анестезією. Протягом 1 року після операції пацієнтка застосовує таблетований гепариноїд. Через 6 міс після операції у неї виникла реканалізація ВПВ у нижній третині стегна та гомілки з клінічно значущим рефлюксом, що проявлялося набряком кінцівки. На тлі антикоагулянтної терапії хворій здійснена ехосклеротерапія ВПВ з використанням пінної форми полідоканолу 3% 4 мл, що сприяло регресу ХВН.

В одного хворого за тяжкої форми ВХНК (С 4) після перелому правої стегнової кістки та металоостеосинтезу виникло ускладнення – стегново–підколінний флеботромбоз. Через 2 роки виникла ПТХ в стадії реканалізації з тотальним сафено–стегновим рефлюксом, виразкова форма (С 6). Виконані кросектомія, склерохірургія ВПВ, алодермопластика, у подальшому – аутодермопластика трофічної виразки. Хворий постійно застосовує таблетований гепариноїд.

Фактор зсідання крові 7 (F7). Мутація G10976A (Arg353Gln). Локалізація гена на хромосомі 13q34.

Ген F7 кодує фактор зсідання крові VII (проконвертин, F7) – К-вітамінзалежний профермент, що виробляється в печінці. Основною фізіологічною функцією F7 є активація фактора зсідання крові X (F10). Після пошкодження судини F7 зв'язується з тканинним фактором III (TFA) та переходить в активну форму. Ця реакція є основною в процесі зсідання крові. Комплекс TFA и F7 сприяє активації фактора IX (F9), X (F10) і VII (F7). Активований фактор X (Xa), в свою чергу, бере участь у процесах активації протромбіну та переході його в тромбін. Фактор VII також може бути активований факторами XIIa, IXa, Xa и IIIa.

Зміни в гені F7, як правило, мають протективний ефект щодо ризику виникнення тромбоемболії. Заміна гуаніну (G) на аденін (A) в позиції 10976 (генетичний маркер G10976A) спричиняє зміни біохімічних властивостей фактора VII, в якому відбувається заміна амінокислоти аргініну на глутамін.

Зниження активності F7 внаслідок заміни сприяє зменшенню тромбоутворення. Наявність генотипу A/A є причиною зниження активності ферменту F7 на 72% у порівнянні з такою за наявності генотипу G/G.

Маркер асоційований з зниженням вірогідності виникнення інфаркту міокарда, навіть за наявності ангіографічно підтвердженого тяжкого коронарного атеросклерозу. У гетерозигот (носії в одного алеля A и одного G, генотипу A/G) ризик виникнення інфаркту міокарда вдвічі менший, ніж у носіїв двох алелів G (генотип G/G).

Мутація A/A виявлена в 1 (0,54%) хворого, G/A – в 1(0,54%) хворого. Цих хворих лікували консервативно.

Ген F 13A1, фактор коагуляції XIII, поліпептид A. Хромосоми 6,1. Поліморфізм Val34Leu.

Фактор XIII – фібринстабілізуючий фактор, або фібриназа, бере участь в утворенні нерозчинного фібрину, що є основою для утворення тромбу. Тромби, що утворилися в присутності фібринази, дуже повільно лізуються. Підвищення активності фактору XIII супроводжується збільшенням адгезивності та агрегації тромбоцитів. У хворих при тромбоемболічних ускладненнях активність фібринази підвищена.

У 9 хворих виявлений поліморфізм G/T, у 2 – поліморфізм T/T.

Ген FGB–Фібриноген (фактор I зсідання крові).

Клінічно значущий поліморфізм 467G>A пов'язаний з заміною нуклеотиду гуаніну (G) на аденін (A) в промоторній ділянці гена. Наявність варіанта A супроводжується підвищеною експресією гена, що зумовлює збільшення вмісту фібриногену в крові та підвищення вірогідності виникнення тромбозу. Внаслідок цього у носіїв варіанта A більший ризик виникнення серцево–судинних захворювань, в т. ч. ішемічної хвороби серця, інсульту, інфаркту міокарда.

Інтерпретація:

- G/G алель – носії, генетично не схильні до тромбозу;
- G/A алель – носії, генетично схильні до тромбозу;

- А/А алель – ризик виникнення тромбозу значно вище, ніж за G/G поліморфізму.

Ризик виникнення захворювання вище у носіїв А (А/А) варіанта, у порівнянні з таким у пацієнтів, гомозиготних за алелем G (G/G).

В нашому дослідженні виявлено 8 (4,3%) носіїв алеля G/A, 1 (0,54%) – А/А. Всіх цих хворих лікували консервативно.

Ген PAI1 (SERPINE 1), (інгібітор активатора плазміногену, тип 1, serpin peptidase inhibitor, clade E, nexin, plasminogen activator inhibitor type 1.

Поліморфізм: 4G/5G (PAI1: 4G/5G; Ins/Del G).

Функція гена: кодує інгібітор активатора плазміногену 1 – одного з компонентів зсідальної системи крові (фібринолітична ланка гемостазу). Білок PAI-1 інгібує активність тканинного активатора плазміногену (PLAT), що відповідає за утворення плазміну, і, таким чином, пригнічує фібриноліз.

Поліморфізм гена виявлен в промоторній (регуляторній) ділянці та відомий як поліморфізм 4G/5G. Наявність алеля 5G супроводжується меншою активністю, ніж алель 4G. Тому у носіїв алеля 4G концентрація PAI-1 вище, ніж у носіїв алеля 5G, що зумовлює підвищення ризику тромбоутворення, а під час вагітності – підвищення ризику порушення функції плаценти.

Інгібітор-1 активатора плазміногену також є маркером запалення. PAI -1 відіграє важливу роль в процесі фібринолітичного контролю під час вагітності як фактор матково-плацентарної циркуляції. Дисбаланс матково-плацентарного фібринолітичного контролю внаслідок збільшення продукції PAI-1 не тільки пов'язаний з підвищенням рівня фібрину в судинах матки і зменшенням матково-плацентарного кровотоку, а й відіграє важливу роль у зменшенні ступеня інвазії трофобласту в ранні строки вагітності. Таким чином, збільшення продукції PAI-1 створює передумови для подальшого гестозу и затримки внутрішньоутробного росту плода.

Поліморфізм 4G/5G в гені PAI-1 пов'язаний з підвищенням рівня PAI-1 і венозним тромбоемболізмом.

Мутацію виявляють у чоловіків і жінок з однаковою частотою, для виникнення захворювання достатньо успадкувати 1 мутантний варіант гена від одного з батьків, вірогідність виникнення хвороби у дітей становить 50%.

Інтерпретація:

- 5G/5G поліморфізм – носії, генетично не схильні до тромбозу та інфаркту міокарда;
- 4G/5G поліморфізм – носії, генетично схильні до тромбозу та інфаркту міокарда;
- 4G/4G поліморфізм – ризик виникнення тромбозу та інфаркту міокарда значно вищий, ніж за 5G/5G поліморфізму.

Ризик виникнення захворювання за 4G/4G поліморфізму вищий у порівнянні з таким за 5G/5G поліморфізму [169–173].

У 7 (3,8%) хворих виявлений 5G/4G поліморфізм, у 8 (4,3%) – 4G/4G поліморфізм. Оперовані 2 (1,1%) хворих за 5G/4G поліморфізму, одному виконана тромбектомія з ЗСВ під загальним знеболенням з приводу флотуючого тромбу, в однієї хворої за наявності мутації гена F 13A1 (поліморфізм T/C) виконані склерохірургія ВПВ, мініфлебектомія, флебоцентез.

Ген інтегрину альфа-2 (ITGA2, або GP1a). Локалізація – хромосома 5. Дослідження цього гена має прогностичне значення для вивчення ризику виникнення серцево-судинних захворювань внаслідок порушень зсідальної системи крові.

Ген ITGA2 кодує послідовність амінокислот A2 – субодиниці інтегринів – спеціалізованих рецепторів тромбоцитів, за рахунок яких відбувається взаємодія тромбоцитів з тканинними білками, які оголені внаслідок пошкодження стінки судини. Завдяки інтегринам тромбоцити утворюють один шар в ділянці пошкоджених тканин, що є необхідною умовою для включення наступних ланок зсідальної системи крові.

Поліморфізм гена ITGA2 пов'язаний з заміною нуклеотиду цитозину (C) на тимін (T), що зумовлює заміну амінокислоти в пептидному ланцюгу

молекули A2 субодиниці інтегринів. Зміна первинної структури субодиниці спричиняє зміни властивостей рецепторів. За варіанта T поліморфізму збільшується швидкість адгезії тромбоцитів, що зумовлює підвищення ризику виникнення тромбофілії. Варіант T розглядають як маркер підвищеного ризику виникнення інфаркту міокарда втричі, ішемічного інсульту та інших серцево-судинних захворювань.

Варіанти висновків:

C/C – нормальний варіант поліморфізму в гомозиготній формі;

C/T – гетерозиготна форма поліморфізму;

T/T – мутантний варіант поліморфізму, пов'язаний з ризиком виникнення серцево-судинних захворювань в гомозиготній формі. У 4 (2,1%) хворих виявлений T/T поліморфізм, у 7 (3,8) – C/T поліморфізм. Одна з цих хворих прооперована. Поряд з T/T поліморфізмом у неї виявлені мутації генів F 13A1, серпін 1 (PAI-1), ITGA2-альфа 2, ITGB3-бета.

Ген тромбоцитарного рецептора фібриногену (ITGB3).

Клінічно значущий поліморфізм поліморфізм 176T>C. Наслідки поліморфізму: поліморфізм 176T>C пов'язаний з заміною нуклеотиду тиміну (T) на цитозин (C) в ділянці ДНК, що кодує послідовність амінокислот білкової молекули тромбоцитарного рецептора фібриногену. Внаслідок нуклеотидної заміни відбувається заміна амінокислоти в білковому ланцюгу рецептора, що спричиняє зміни його властивостей. За варіанта C поліморфізму тромбоцити набувають підвищеної схильності до агрегації, тому в носіїв цього варіанту підвищений ризик тромбоутворення з такими наслідками, як інфаркт міокарда, гострий коронарний синдром. В той же час, у пацієнтів за такого варіанту поліморфізму відзначають низьку ефективність антиагрегантів, зокрема, аспірину (ацетилсаліцилової кислоти) і плавіксу.

Інтерпретація:

- T/T поліморфізм – носії, генетично не схильні до тромбозу;
- T/C поліморфізм – носії, генетично схильні до тромбозу;



- С/С поліморфізм – ризик виникнення тромбозу значно вищий, ніж за Т/Т поліморфізму.

Збільшення ризику захворювання носіїв С (С/С, Т/С) варіанту у порівнянні з таким у пацієнтів, гомозиготних по алелю Т (Т/Т).

В 1 (0,54%) хворого виявлений С/С поліморфізм, у 4 (2,2%) – С/Т поліморфізм.

У 14 (7,5%) пацієнтів цієї групи досліджували вміст антитромбіну III, відхилень від норми не було; у 12 (6,5%) – протеїну С, відхилень не було. Вміст D–димеру визначали у 14 (7,5%) хворих, у 8 (4,3%) – виявлене його збільшення. В однієї пацієнтки при ТГВ на тлі ВХНК виявлене збільшення концентрації факторів VIII та Вілебранта, проведена тривала (1 рік) антикоагулянтна терапія (таблетований гепариноід).

В усіх хворих при рецидивуючих тромботичних ускладненнях виявлена спадково зумовлена схильність до тромбофілічних станів, 6 (3,2%) хворих прооперовані. У 2 (1,1%) з них виявлені флотуючі тромби ЗСВ, їм здійснено тромбектомію з магістральних вен під загальним знеболенням. У 4 (2,2%) хворих виявлений ВТФ в системі ВПВ, їм виконані операції під місцевою анестезією: кросектомія, склерохірургія варикозно–змінених вен, мініфлебектомія, флебоцентез.

Всім прооперованим хворим проводили антикоагулянтну терапію з використанням НМГ у профілактичних дозах протягом 10 діб після операції. З 11–ї доби призначали таблетований гепариноід у добовій дозі 100 мг протягом 1 міс. Хворі, прооперовані з приводу ТГВ, застосовують прямі таблетовані антикоагулянти протягом тривалого часу (більше 1 року). Хворим, яких не оперували, призначали НМГ у лікувальній дозі протягом 10 діб, з 11–ї доби протягом 1 міс – таблетований гепариноід у добовій дозі 150 мг протягом 1 міс, потім – 100 мг протягом 6 міс. Рецидив ТГВ на кінцівці, оперованій з приводу флотуючого тромбу в ЗСВ, виник в одного хворого на тлі застосування таблетованого гепариноїду після перелому кісток гомілки та імобілізації гіпсовою циркулярною пов'язкою.

Діагностика тромбофілічних станів показана всім хворим із рецидивами тромботичних ускладнень при важких формах варикозної хвороби для визначення тривалості та виду антитромботичної терапії.

Обстеження групи хворих з рецидивуючим характером тромботичних ускладнень важких форм варикозної хвороби на діагностичний комплекс «ПЛР генетика тромбофілія» засвідчило, що всі хворі даної групи мали мутації не менш ніж двох генів (середня кількість мутацій 2,035).

Комплексне лікування хворих з тромботичними ускладненнями важких форм варикозної хвороби повинно включати тривалу антикоагулянтну терапію, зважаючи на високу вирогідність рецидивів тромботичних ускладнень в зв'язку із спадковою тромбофілією.

Результати дослідження з даного розділу представлені в публікації:

Щукін С. П. Сучасні методи діагностики тромбофілічних станів та комплексне лікування пацієнтів з приводу тромботичних ускладнень тяжких форм варикозної хвороби / С. П. Щукін // Клін. хірургія. – 2014. – № 11. – С. 38 – 41.

## РОЗДІЛ 6

### ХІРУРГІЧНЕ ЛІКУВАННЯ ХВОРИХ З ТРОМБОТИЧНИМИ УСКЛАДНЕННЯМИ ТЯЖКИХ ФОРМ ВАРИКОЗНОЇ ХВОРОБИ

#### **6.1. Загальна концепція хірургічного лікування хворих із тромботичними ускладненнями тяжких форм варикозної хвороби нижніх кінцівок**

Дослідження анатоμο–функціональних змін у стінках вен та навколишніх тканинах в поєднанні з визначенням локалізації та поширення тромботичного ураження венозної системи за тяжких форм ВХНК, а також зіставлення отриманих результатів з даними операційної ревізії, стали основою для вибору методу хірургічного втручання. Чітке уявлення про проксимальний рівень поширення тромботичного процесу має принципове значення. Виділення хворих з емболонебезпечними (флотуючими) тромбами в окрему групу має вирішальне практичне значення для встановлення терміновості оперативного втручання. Верифікація флотуючих тромбів є ключовою ланкою визначення алгоритму лікування з огляду на терміновість ситуації та необхідність вжиття невідкладних заходів для усунення небезпеки виникнення тромбоемболічних ускладнень.

Під час розробки стратегії лікування ВТФ та прогнозування його перебігу, важливе значення має виявлення венозного рефлюксу, вивчення його впливу на висхідне поширення тромботичного процесу. Значну увагу приділяли аналізу даних анамнезу захворювання, що дозволяли оцінювати перебіг та тривалість ВТФ, його висхідний чи низхідний характер, виявити ознаки, що свідчили про наявність тромбофілії.

В цілому, по відношенню до хворих з ВТФ, нами впроваджується активна хірургічна тактика. Проте за період дослідження зазнав значних змін об'єм оперативного втручання. До 2010 року основним оперативним методом лікування даних пацієнтів була радикальна флебектомія з висіченням тромбованих вен.

Безсумнівно, у даного методу хірургічного лікування є великі переваги: ліквідується вогнища можливого розвитку інфекції, стають неможливими фрагментація проксимальної ділянки тромбу, емболія та перехід тромбозу на глибокі вени; разом з тромбованою веною видаляється постійне джерело подразнення закінчень симпатичних волокон стінки судин, в результаті чого нормалізується судинний тонус, покращується трофіка тканин, а головне – хворий виліковується від варикозної хвороби.

Проте, поряд з вищевказаними перевагами, даний метод має суттєві недоліки: значний косметичний дефект після операції, можливі ускладнення, пов'язані з загальною анестезією, виражений больовий синдром в післяопераційному періоді, тривалий період фізичної реабілітації, крайові некрози післяопераційних ран в зоні трофічних розладів, а у пацієнтів з трофічними виразками – можливі інфекційні ускладнення. В зв'язку з цим, з 2010 року нами виконуються мініінвазивні втручання під місцевою анестезією при ВТФ у пацієнтів з важкими формами варикозної хвороби.

Під час вибору тактики лікування брали до уваги наявність в усіх хворих тих чи інших трофічних розладів (С4–С6 за класифікацією CEAP).

Тактика лікування хворих з приводу тромботичних ускладнень тяжких форм ВХНК має на меті вирішення наступних основних завдань:

- попередження поширення тромбозу на глибокі вени з хірургічною санацією гнійно–трофічного дефекту;
- усунення екзематозного дерматиту, бешихового дерматиту за допомогою консервативної терапії;
- попередження тромбоемболічних ускладнень: видалення флотуючих тромбів, радикальне лікування ТФ;
- корекція порушень венозної гемодинаміки з метою усунення ХВН.

Під час комплексного обстеження пацієнтів з тромботичними ускладненнями тяжких форм ВХНК дотримувалися такого алгоритму (рис. 6.1).

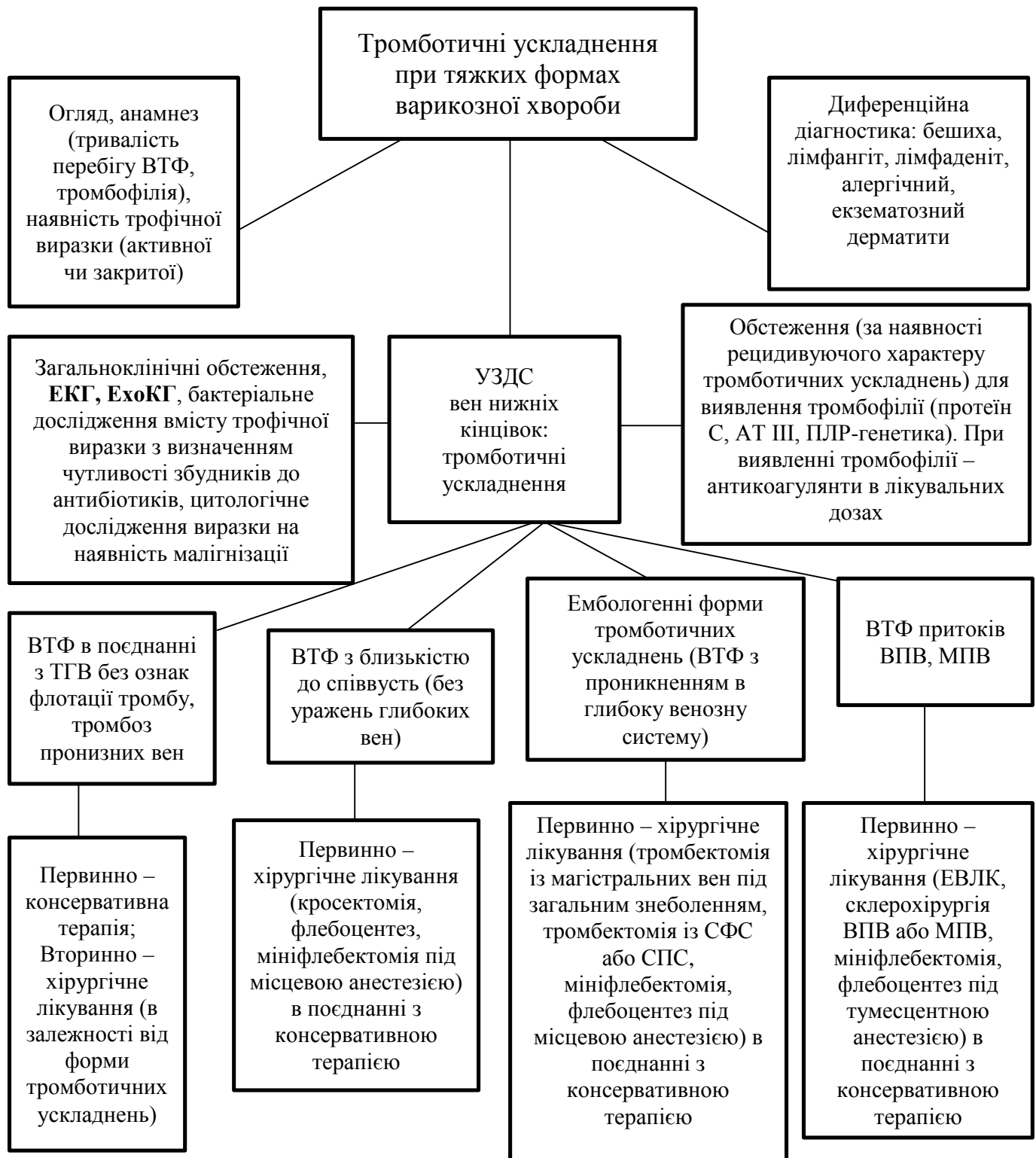


Рис. 6.1. Алгоритм формування діагностично–лікувальної стратегії при тромботичних ускладненнях тяжких форм ВХНК.

Залежно від локалізації тромботичного ураження застосовували відповідну лікувальну тактику (табл. 6.1).

Таблиця 6.1

**Тактика лікування хворих залежно від поширення тромботичного процесу**

Локалізація тромботичного ураження	Кількість хворих		Тактика лікування
	абс.	%	
ВТФ на рівні гомілки, стегна ВПВ (та/або) МПВ	90	48,4	Первинно–хірургічне втручання, вторинно–консервативна терапія
ВТФ ВПВ (та/або) МПВ з проникненням тромбу в устя ВПВ (та/або) МПВ	34	18,3	Первинно–хірургічне втручання, вторинно–консервативна терапія
ВТФ ВПВ (та/або) МПВ з флотацією тромбу в устя ЗСВ (ПВ)	31	16,7	Первинно–хірургічне втручання, вторинно–консервативна терапія
ВТФ системи ВПВ (та/або) МПВ, поширюється на литкові вени з флотацією тромбу в ПВ	9	4,8	Первинно–консервативна терапія, вторинно–хірургічне втручання
ВТФ системи ВПВ/МПВ, поєднаний з оклюзійним тромбозом ПСВ	4	2,2	Первинно–консервативна терапія, вторинно–хірургічне втручання
Тромбоз поверхневої стегнової вени з флотуючим тромбом у ЗСВ	18	9,6	Первинно–хірургічне втручання вторинно–консервативна терапія

**6.2. Хірургічне лікування хворих із приводу флотуючих тромбів глибоких вен нижніх кінцівок**

Хворих з ТГВ оперували під загальним знеболюванням. Хворим з ФТ ЗСВ виконували тромбектомію із магістральних вен з перев'язкою ПСВ – 12 (6,5%) пацієнтів. Хворим з ФТ ПСВ та ПВ виконували перев'язку ПСВ нижче гирла ГСВ – прооперовано 6 (3,2%) хворих.

При розвитку ПТХ з реканалізацією завжди пошкоджується клапанний апарат магістральних вен. Неспроможність клапанів глибоких вен призводить до прогресування трофічних порушень м'яких тканин кінцівки. З огляду на це, а також з метою профілактики ТЕЛА, ми вважали виправданим перев'язку ПСВ одразу дистальніше устя ГСВ.

Тромбектомію з глибоких вен здійснювали з використанням латерального стегнового доступу. Поетапно виділяли та брали на утримувачі ЗСВ, ПСВ, ГСВ, СФС (рис. 6.2).

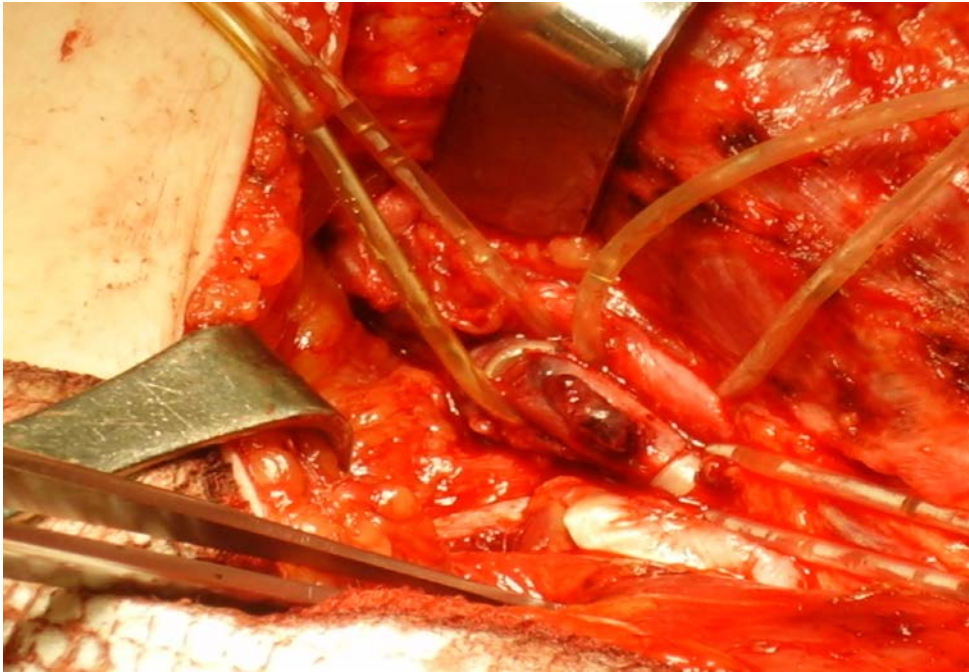

Рис. 6.2. Інтраопераційне фото. Хворий К., 53 років. Флеботомія ЗСВ, в просвіті вени – тромб.

При поширенні флотуючої верхівки тромбу на ЗСВ накладали турнікет проксимальніше тромбу. Інтраопераційно внутрішньовенно вводили 5 000 ОД гепарину. Здійснювали поздовжню флеботомію ЗСВ. За допомогою затискача або балонного катетера з ЗСВ видаляли флотуючу верхівку тромба. Переконавшись у повному видаленні тромбу, після відновлення кровотоку з ГСВ та ретроградного кровотоку з ЗСВ, ПСВ перев'язували подвійною лігатурою з прошиванням одразу нижче устя ГСВ. На флеботомну рану

накладали безперервний шов атравматичною ниткою prolene 5/0. Спосіб застосований у 7 (3,8%) хворих.

При поширенні тромбозу на клубові вени тромбектомію здійснювали з використанням двох катетерів Фогарті – більшого (8F) та меншого (5F) діаметра. Спочатку через флеботомний отвір вводили балон–оклюдер більшого діаметра в НПВ, заповнювали його ізотонічним розчином натрію хлориду, поки його не фіксували у просвіті судини (це відчували за незначної тракції катетера). За допомогою катетера меншого діаметру виконували тромбектомію флотуючої ділянки тромбу з клубових вен. Балон–оклюдер видаляли під час створення анестезіологом позитивного тиску наприкінці видиху (10 мм вод. ст.). ПСВ перев'язували подвійною лігатурою і прошивали одразу нижче устя ГСВ. На флеботомну рану накладали безперервний шов атравматичною ниткою prolene 5/0. В такий спосіб оперовані 5 (2,6%) хворих. Наводимо клінічне спостереження.

Хворий К., 53 років, госпіталізований у хірургічне відділення 02.10.07. зі скаргами на біль та набряк лівої нижньої кінцівки, наявність болючого інфільтрату по ходу варикозно–змінених вен лівої гомілки. Тривалість існування ВХНК 20 років. Болі, набряк, інфільтрат виникли 7 днів тому.

Об'єктивно. Набряк лівої гомілки (+3 см). Шкіра нижньої третини гомілки пігментована, виявлені індуративні зміни підшкірного прошарку. Варикозно–змнені вени стегна та гомілки в басейнах ВПВ та МПВ. По ходу МПВ пальпується щільний болісний інфільтрат, шкіра в цій ділянці гіперемована. Симптоми Мозеса та Хоманса позитивні. За даними УЗДС вен лівої н/кінцівки ГСВ прохідна, флотуючий тромб зовнішньої клубової вени, голівка тромба на рівні впадіння внутрішньої клубової вени. В ЗСВ тромб обмивається кровотоком із ГСВ (рис. 6.3).

Окклюзивний тромбоз ПСВ, ПВ та литкових вен. Задні великогомілкові вени прохідні. ВПВ прохідна, варикозно–змненена. МПВ тромбована на всьому протязі. Розширені пронизні вени Коккета. Діагноз: ВХНК, ХВН С4, ВТФ МПВ



лівої нижньої кінцівки, гострий лівобічний клубово–стегново–підколінний флеботромбоз, флотуючий тромб лівої зовнішньої клубової вени.

03.10.07 виконано тромбектомію з лівої зовнішньої клубової вени з використанням стегнового доступу з перев'язуванням ПСВ одразу нижче устя ГСВ під загальним знеболюванням в умовах загальної гепаринізації (5 000 ОД внутрішньовенно). Після операції хворому проведено антикоагулянтну терапію з переходом на НАК протягом 6 міс. Рекомендоване застосування компресійного трикотажу 2 класу, флеботоніків.

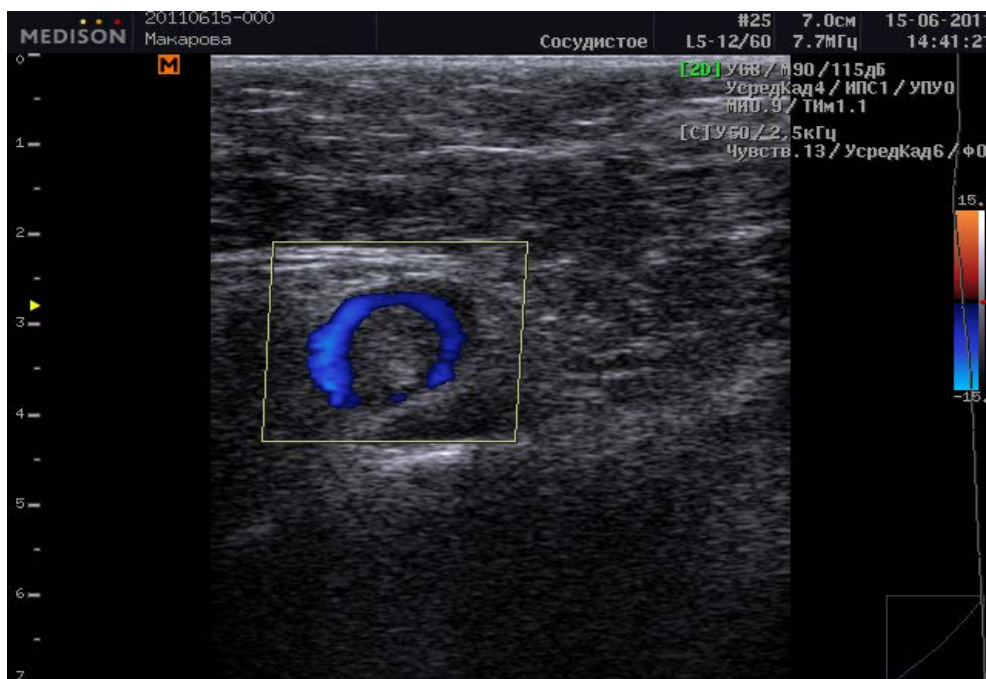


Рис. 6.3. УЗДС. Хворий К., 53 років. «Обмивання» кров'ю флотуючого тромбу ЗСВ.

У 6 хворих виявлені флотуючі тромби, в тому числі ПСВ – у 2 (1,1%), ПВ – у 4 (2,3%). Флотуюча верхівка була розташована дистальніше устя ГСВ. У цих хворих ПСВ перев'язана подвійною лігатурою та прошита одразу дистальніше устя ГСВ. Прохідність ГСВ є обов'язковою умовою виконання операції, вона підтверджена за даними попереднього УЗДС. Наводимо клінічне спостереження.

Хворий С., 54 років, госпіталізований у хірургічне відділення 16.06.10. зі скаргами на біль та набряк лівої нижньої кінцівки. Тривалість існування ВХНК 25 років. Біль та набряк з'явилися 10 діб тому.

Об'єктивно. Набряк лівої гомілки (+2 см). Шкіра у нижній третині гомілки пігментована, виявлені індуративні зміни підшкірного прошарку. Варикозно–змінені вени гомілки в басейні ВПВ. Симптоми Мозеса та Хоманса негативні. За даними УЗДС вен лівої нижньої кінцівки, ЗСВ, ГСВ, проксимальна частина ПСВ прохідні, флотуючий тромб ПСВ на рівні середньої третини стегна. Голівка тромбу розташована на 5 см дистальніше устя ГСВ, в проксимальній частині судини не фіксована до стінки (рис. 6.4).

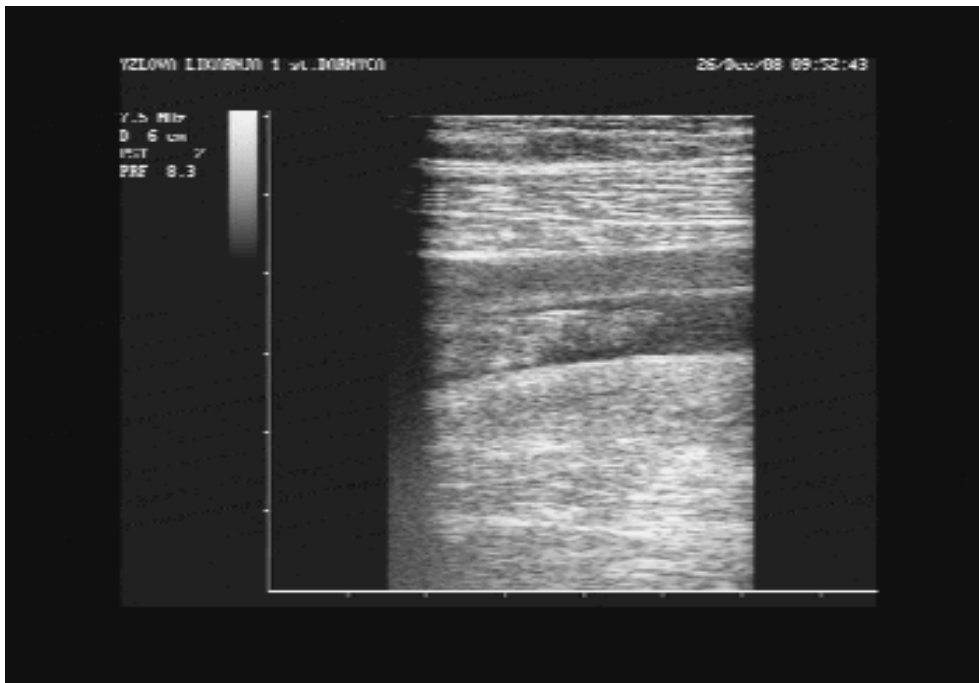


Рис. 6.4. УЗДС. Хворий С., 54 років. Флотуючий тромб у ПСВ.

ПСВ в дистальній частині, ППВ, проксимальна частина задньої великогомілкової вени оклюзовані ехогенними масами, просвіт не візуалізується, кровоток відсутній. ВПВ варикозно–змінена, клапани неспроможні, сафено–стегновий рефлюкс до верхньої третини гомілки. Варикозні зміни приток ВПВ на гомілці. Неспроможні верхня та середня пронизні вени Коккета.

Діагноз: ВХНК, ХВН С4, гострий лівобічний стегново–підколінний флеботромбоз. Флотуючий тромб лівої ПСВ.

17.06.10. виконано операцію під загальним знеболюванням. Ліва ПСВ перев'язана одразу нижче устя ГСВ з використанням латерального доступу. Після операції хворому призначали антикоагулянтну терапію (НМГ) з переходом на НАК протягом 6 міс. Рекомендоване застосування компресійного трикотажу 2 класу, флеботоніків.

За даними контрольного УЗДС через 1 рік: ПТХ лівої нижньої кінцівки в стадії оклюзії судин стегново–підколінного сегмента.

Хворим групи порівняння операцію виконували за класичною методикою: кросектомія, стріпінг, видалення варикозно–змінених вен через окремі розрізи довжиною 1–2 см, надфасціальна перев'язка перфорантних вен під загальним знеболенням. Основною метою оперативного втручання було запобігання поширенню тромботичних мас в глибоку венозну систему з обов'язковим лігуванням основних співусть поверхневої та глибокої венозної системи; у пацієнтів при тромбозі СФС (СПС) – видалення тромбів з глибокої венозної системи шляхом тромбектомії. В усіх пацієнтів оперативне втручання виконане у повному обсязі. Тромбовані венозні конгломерати на стегні та гомілці висікали коректно, без висічення підшкірного прошарку. Зонд використовували тільки в ділянці підшкірних магістральних вен, вільних від тромбів. Рани промивали розчинами антисептиків, дренивали гумовою смужкою. В усіх пацієнтів рани загоїлися первинним натягом. На прооперовану кінцівку накладали компресійний бандаж за допомогою еластичних бинтів. Тривалість лікування хворого у стаціонарі у середньому 8,3 дня.

У пацієнтів основної групи А виконували мініінвазивні втручання під місцевою анестезією. Для анестезії використовували розчин Кляйна [5].

Хворим з приводу ТФ ВПВ за збереження прохідності СФС та проксимальної частини ВПВ (рис. 6.5) виконували кросектомію, склерохірургію вільної від тромбів ділянки ВПВ.

Склерохірургію здійснювали за методикою foam–form з застосуванням полідоканолу 3%. Піну готували безпосередньо перед введенням за методикою Tessari. Вводили від 3 до 8 мл піни в дистальну частину ВПВ через катетер, після чого вену перев'язували, рану в пахвинній ділянці зашивали [6]. Тромботичні маси з варикозно–змінених вен видаляли (флебоцентез) та здійснювали мініфлебектомію через окремі проколи довжиною 3 – 5 мм, що не потребувало накладання швів на шкіру. Метод застосований у 37 (20%) пацієнтів.

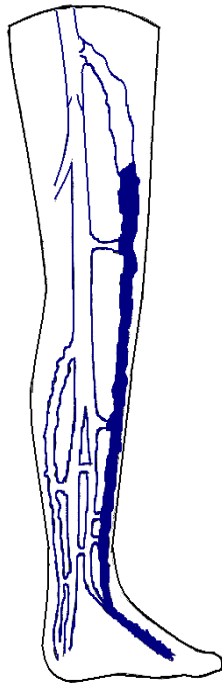


Рис. 6.5. Схема поширення тромботичного процесу при ВТФ в басейні ВПВ (збережена прохідність СФС та проксимальної частини ВПВ).

При поширенні тромботичного процесу на СФС, а також наявності флотуючого тромбу в ЗСВ, що виходив з ВПВ, виконували тромбектомію з СФС (СКВ) під місцевою анестезією на висоті проби Вальсальви. Операцію доповнювали флебоцентезом тромбованих приток ВПВ та мініфлебектомією варикозно–змінених вен, вільних від тромбів. Стовбур ВПВ, розташований в

сафенному просторі і заповнений тромбами, не видаляли. Такий спосіб застосований у 7 (3,8%) хворих.

При ВТФ у басейні МПВ за збереження прохідності її проксимальної частини виконували кросектомію, склерохірургію МПВ, флебоцентез, мініфлебектомію. Такий спосіб застосований у 3 (1,6%) пацієнтів.

В одного пацієнта виявлений флотуючий тромб ПВ, що виходив з МПВ. Йому здійснено тромбектомію з ПВ через куксу МПВ.

На оперовану кінцівку накладали компресійний бандаж за допомогою еластичних бинтів або застосовували компресійний трикотаж 2 класу. Протягом 2–3 год після операції хворим пропонували рухати пальцями стопи оперованої кінцівки. Через 2–3 год дозволяли вставати. Більшість пацієнтів виписані на другу добу після операції. Тривалість лікування хворих у стаціонарі становила у середньому 2,4 дня.

У пацієнтів підгрупи Б виконували ЕВЛК ВПВ під тумесцентною анестезією (табл. 6.2).

Перед операцією проводили УЗДС (апарат Imagic Agile від Kontron Medical, лінійний датчик з частотою 7–12 МГц) вен нижніх кінцівок у положенні пацієнта стоячи, здійснювали маркування вен кінцівки. Дослідження проводили за стандартизованими протоколами. Для ЕВЛК використовували діодний лазер Ceralas від Biolitec (Німеччина), довжина хвилі 1470 нм, потужність 15 Вт. Радіальне волокно “tworing” діаметром 600 мкм вводили в дистальну частину вільної від тромбів великої підшкірної вени через інтрадьюсер 6F після її пункції внутрішньовенною канюлею 19 G. Лазерне волокно проводили під контролем ультразвуку. В зоні СФС катетер розташовували на рівні нижньої надчеревної вени.

Величину енергії обчислювали за формулою: діаметр вени, мм  $\times$  7. Використовували безперервний режим лазерного випромінювання. Для тумесцентної анестезії застосовували розчин Кляйна. Тромботичні маси видаляли з варикозно–змінених вен (флебоцентез) та виконували мініфлебектомію через окремі проколи довжиною 3 – 5 мм, що не потребувало

накладання швів на шкіру. На оперовану кінцівку надягали компресійну панчошу 2 класу компресії. Протягом 10 діб застосовували НМГ в профілактичних дозах, НПЗЗ – за потреби.

Консервативну терапію з використанням флебопротекторів проводили всім хворим. При поєднанні ВТФ і ТГВ пацієнтам призначали НМГ у лікувальних дозах, у подальшому переходили на НАК. НПЗЗ призначали пацієнтам при ВТФ ВПВ (МПВ) та їх приток.

Таблиця 6.2

### Характеристика пацієнтів групи Б

Хворі	Вік, років	Локалізація тромботичного процесу в ВПВ	Діаметр ВПВ в приустьовій частині, мм	Діаметр ВПВ у середній частині стегна, мм	Стадія ХВН за СЕАР
Ж	56	Гомілка	14	6	С4
Ч	32	Гомілка	8	5	С4
Ч	70	Гомілка	13	7	С6
Ж	60	Гомілка	12	6	С5
Ж	76	Гомілка	16	11	С5
Ж	50	Гомілка	8	7	С4
Ж	46	Нижня третина стегна	12	6	С4
Ч	38	Середня третина стегна	11	8	С4
Ч	50	Гомілка	5	7	С4
Ч	46	Гомілка	16	7	С4

Антибактеріальну терапію за результатами антибіограм призначали пацієнтам за наявності трофічних виразок.

Хворим, у яких раніше було бешихове запалення, проводили курс протирецидивного лікування, що включав двохетапну терапію, призначення антибіотиків у поєднанні з сульфаніламидами. При виникненні рецидиву бешихи систематично протягом 2–3 років вводили антибіотик подовженої дії біцилін –5 по 1,5 млн. 1 раз на місяць внутрішньом'язово.

### **6.3. Хірургічне лікування хворих із приводу варикотромбофлебіту системи великої підшкірної вени**

Оперативне втручання починали з виконання кросектомії. Для виділення СФС використовували доступ за Червяковим.

Розріз шкіри, підшкірного прошарку, поверхневої фасції здійснювали по бісектрисі кута між пахвинною зв'язкою та стегною артерією. Виділяли СФС. Після виділення проксимальної частини ВПВ через отвір у фасції стає видимою стегнова вена. Латеральніше від неї виявляється пульсація стегнової артерії. Під час хірургічного втручання не слід одразу перев'язувати будь-яку вену значного діаметра, поки точно не ідентифіковане СФС. Для його ідентифікації потрібно точно бачити термінальну частину ВПВ і ділянку ЗСВ, в яку вона впадає. Після обробки приустьових приток стовбур ВПВ пересікали між двома затискачами. Піднявши проксимальний відрізок ВПВ, на неї накладали дисектор так, щоб його бранші були розташовані паралельно стегновій вені знизу до гори. Під дисектором накладали лігатуру на рівні прикріплення стулок остіального клапана. Після зняття директора куксу ВПВ прошивали та перев'язували ще раз. Перев'язування ВПВ в місці її впадіння в ЗСВ є принциповим моментом кросектомії, адже залишення довгої кукси ВПВ може спричинити її тромбоз з поширенням тромбу за ЗСВ та виникненням ТЕЛА.

Подальші етапи оперативного втручання відрізнялися у хворих груп А і Б. У хворих групи порівняння наступним етапом видаляли ВПВ на стегні. По завершенні кросектомії в дистальну частину ВПВ в ретроградному напрямку вводили стріпер і проводили його крізь тромботичні маси до верхньої третини

гомілки. В цій зоні виконували невеликий розріз, через нього виділяли та пересікали стовбур ВПВ, який видаляли в ретроградному напрямку, тобто знизу до гори. Це зумовлене тим, що діаметр вени та кількість тромбів в її просвіті збільшуються у проксимальному напрямку, тому, у більшості спостережень вдається видалити ВПВ цілком. Тромботичні маси, що лишаються у сафенному каналі після видалення ВПВ, видаляють шляхом стискання.

Горизонтальний вено–венозний рефлюкс на гомілці усували шляхом надфасціального перев'язування пронизних вен Коккетта. З приводу тромбозу пронизної вени здійснювали тромбектомію з використанням затискача, з компресією м'язів гомілки в момент видалення тромбу, далі вену перев'язували, висікали всі тромбовані та варикозно–змінені притоки через окремі розрізи (довжиною 1–1,5 см) по Нарату методом тунелювання.

Хворим основної групи А оперативне втручання виконували під місцевою анестезією 0,1% розчином лідокаїну з додаванням соди–буфер (80 мл 4,2% розчину в 1 л ізотонічного розчину натрію хлориду) та адреналіну (1 мл 0,1% на 1 л ізотонічного розчину натрію хлориду). Методика виконання кросектомії не відрізнялася від такої в групі порівняння. Після перев'язування ВПВ в її дистальну частину вздовж стегна вводили прямий ангіографічний катетер 7 F. Готували піну склерозанту за методикою Тессарі. Змішували 3% розчин склеровеїну з повітрям у співвідношенні 1 : 3 за допомогою двох шприців 2 мл та 5 мл та триходового конектора. По катетеру вводили 5–6 мл піни склерозанту. Після введення 2–3 мл піни починали повільну тракцію катетера, під час вводили залишки піни. На дистальну частину ВПВ накладали затискач, піднімали оперовану кінцівку під кутом 45°. В такому положенні асистент утримував кінцівку протягом 5–7 хв, при цьому хворий повільно рухав стопою. Дистальну частину ВПВ перев'язували, рану пошарово зашивали. Варикозно–змінені притоки видаляли під місцевою інфільтраційною анестезією через проколи шкіри довжиною 2–3 мм з використанням гачків Вараді. Неспроможні пронизні вени поза зоною трофічних розладів і не уражені



тромботичним процесом через прокол шкіри виводили в рану за допомогою гачка Вараді і перев'язували надфасціально. Шви на проколи шкіри не накладали. Наводимо клінічне спостереження.

Хвора Б., 59 років, госпіталізована 10.11.11. Під час огляду виявлені варикозно–змінені вени в басейні ВПВ лівої нижньої кінцівки. Стопа та гомілка пастозні, виявлені пігментація шкіри та індурація підшкірного прошарку у нижній третині гомілки. Біля медіальної кісточки – втягнутий рубець після трофічної виразки, що загоїлася. На медіальній поверхні стегна по ходу варикозно–змінених вен – щільний, болісний при пальпації інфільтрат, шкіра над ним гіперемована. Тривалість існування ВХНК 35 років. У 1980 та 2005 рр. здійснено венектомію лівої нижньої кінцівки. Через 5 років виник рецидив ВХНК. Протягом 10 років у хворої неодноразово відкривалася трофічна виразка лівої гомілки. Запалення вздовж варикозно–уражених виникло 10 діб тому. За даними УЗДС вен нижніх кінцівок (07.11.11.), ознаки ВХНК, рефлюкс з СФС та пронизних вен. Стан після венектомії ВПВ лівої нижньої кінцівки; рецидив ВХНК рефлюксом з СФС і пронизних вен. ВТФ лівого стегна. Діагноз: ВХНК, ХВН 2 стадії (С5 за СЕАР), стан після венектомії лівої нижньої кінцівки (1980, 2005), рецидив варикозу (рис. 6.6). ВТФ лівої нижньої кінцівки.

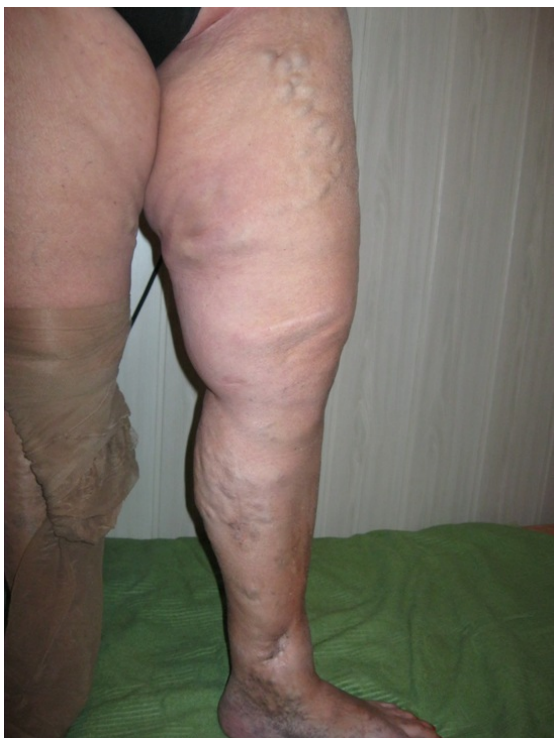

Рис. 6.6. Хвора Б. Рецидив ВХНК, ВТФ на стегні.

Виконана операція під місцевою анестезією 09.11.11.: кросектомія, склерохірургія ВПВ, флебоцентез, мініфлебектомія лівої нижньої кінцівки.

Перебіг післяопераційного періоду без ускладнень. Тривалість лікування у стаціонарі 1 день. Хвора оглянута через 1, 6, 12 міс, рецидива немає, задоволена косметичним результатом операції (рис. 6.7).

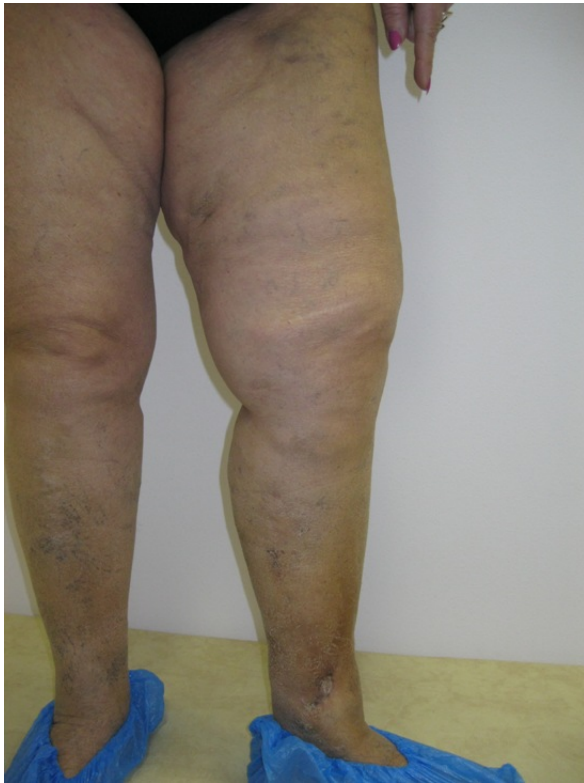

Рис. 6.7. Хвора Б. Результат через 6 міс. після операції.

Наведене спостереження ілюструє ефективність використання мініінвазивних оперативних втручань, здійснених під місцевою анестезією, у хворих з приводу тромботичних ускладнень тяжких форм ВХНК.

З приводу тромбозу пронизних вен (рис. 6.8) виконували тромбектомію з екстирпацією тромбованої вени під місцевою анестезією.

Особливо складним вважають тромбоз пронизної вени у підколінній ділянці (так звана вена Т'єрі). Ця вена може бути досить великого діаметра і впадає безпосередньо в ПВ окремим стовбуром. Субфасціальна ділянка підколінних пронизних вен може бути звивистою, s-подібною. За такої ситуації при ВТФ об'єм тромботичних мас значний, що небезпечно для виникнення ТЕЛА (рис. 6.9).

Досить часто хірурги та фахівці з ультразвукової діагностики приймають цю пронизну вену за МПВ. Оперативне втручання ускладнюється тим, що вона найчастіше впадає в латеральний бік ПВ широким устям і міститься поруч з загальним малогомілковим нервом. Ушкодження цього нерва спричиняє параліч переднього великогомілкового м'яза з виникненням так званої «кінської стопи».

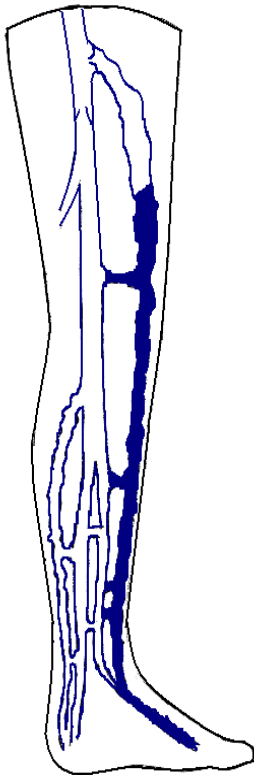


Рис. 6.8. Схема поширення тромботичного процесу на пронизні вени при ВТФ в басейні ВПВ.

Зважаючи на це, ми вважали за необхідне оперувати таких хворих під місцевою анестезією. Це дає можливість попередити ушкодження нервів підколінної ділянки. При торканні до нервів інструментами, хворий відчував “удар струмом” в п’яту, або пальці ступні.

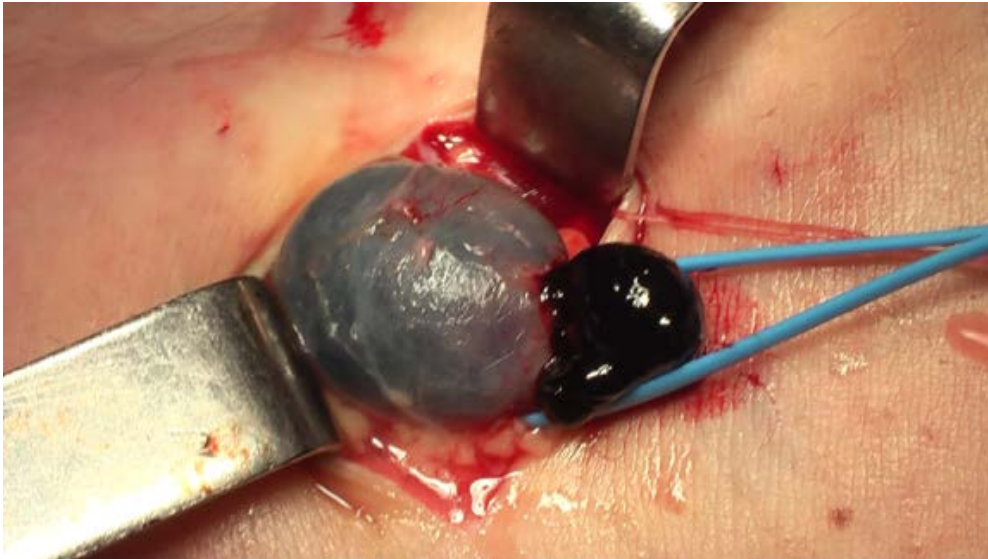


Рис. 6.9. Хворий П. Тромбоз пронизної вени у підколінній ямці.

Хворий П., 54 років, госпіталізований 16.03.11. Під час огляду виявлені варикозно–змінені вени задньої поверхні правої гомілки. В підколінній ямці – щільний болісний інфільтрат, гіперемія шкіри. По латеральній поверхні нижньої третини гомілки – пігментація шкіри, індурація підшкірного прошарку. Пастозність стопи. ВХНК існує протягом 20 років. Біль та запалення з'явилися 8 днів тому. УЗДС вен нижніх кінцівок: ВПВ, МПВ без патологічних змін. Пронизна вена підколінної ямки діаметром 15 мм, s-подібної форми, заповнена ізоехогенними масами. Просвіт ПВ вільний. Діагноз: ВХНК, ХВН 2 стадії (С4 за СЕАР), ВТФ пронизної вени підколінної ділянки правої нижньої кінцівки.

16.03.11. виконана операція під місцевою анестезією: тромбектомія з пронизної вени підколінної ділянки, флебоцентез, мініфлебектомія правої нижньої кінцівки (рис. 6.10).

Використовуючи УЗДС, ми маємо точну доопераційну діагностику локалізації пронизної вени Т'єрі. Це дозволило виконати поперечний доступ невеликої довжини (3 см). Після обережного виділення тромбованої пронизної вени, розкрили її просвіт. Видалення тромботичних мас виконували за допомогою затискача при компресії задньої поверхні стегна на висоті проби Вальсальви.

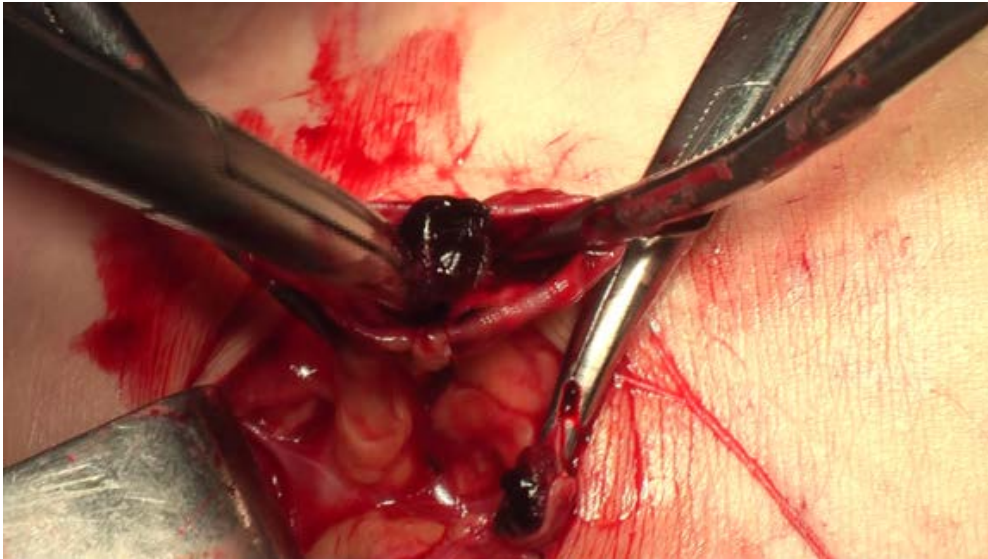


Рис. 6.10. Хворий П. Тромбектомія із пронизної вени підколінної ямки.

Пацієнт виписаний на наступну добу після операції для амбулаторного лікування. Оглянутий через 1 тиждень (зняти шви), 1 і 6 місяці. Рецидиву ВХНК та ВТФ немає.

При локалізації неспроможних пронизних вен групи Коккета в зоні трофічних розладів здійснювали їх дистанційну оклюзію за методикою В. В. Веденського у власній модифікації (пат. України 50992). Під місцевою анестезією в проекції задніх великогомількових вен позаду медіальної кісточки виконували розріз шкіри. Вени виділяли та брали на утримувачі, здійснювали флеботомію. В проксимальному напрямку в флеботомний отвір на 13–15 см проводили кетгутову нитку, яку вводили в бічний отвір на кінці катетера власної конструкції і проводили на 1–2 см вище проекції неспроможних пронизних вен. Після фіксації кетгутової нитки в рані здійснювали тракцію катетера на 1 см в проксимальному напрямку і повертали його (кетгутова нитка звільнялася з катетера), потім видаляли. Вени перев'язували вище і нижче флеботомного отвору. В багатьох спостереженнях задні великогомількові вени представлені 2–3 стовбурами, всі мають бути оклюзовані. Рану зашивали, накладали асептичну пов'язку та еластичний бинт.

Одразу після операції хворому пропонували рухати пальцями та стопою оперованої кінцівки. Вставати дозволяли через 2–3 год.

У пацієнтів основної групи Б застосовували ЕВЛК ВПВ під тумесцентною анестезією. Наводимо клінічне спостереження.

Хвора Л., 60 років, звернулася в клініку зі скаргами на біль та наявність трофічної виразки правої гомілки. Тривалість існування ВХНК 30 років, трофічні зміни шкіри виникли 2 роки тому, трофічна виразка – 3 міс, збільшення інтенсивності болю і почервоніння шкіри – 10 діб. Під час огляду виявлені варикозно–змінені вени по медіальній поверхні правої гомілки, пігментація, гіперемія шкіри, індурація підшкірного прошарку у середній третині гомілки – трофічна виразка розмірами 3 × 3 см, вкрита фібринозно–гнійним нашаруванням (рис. 6.11).

Перед операцією проводили ультразвукове дуплексне сканування вен нижніх кінцівок у положенні пацієнта стоячи, здійснювали маркування вен кінцівки. За даними УЗДС, реєструється рефлюкс з СФС та пронизних вен правої нижньої кінцівки. Стовбур ВПВ в приустьовій ділянці діаметром 12 мм, на стегні – 6 мм, на гомілці – заповнений ехогенними масами. Проведена ЕВЛК правої ВПВ. Під контролем УЗДС здійснена пункція ВПВ у верхній третині правої гомілки внутрішньовенною канюлею 19 G, через яку у ВПВ заведений металевий провідник, по якому за методикою Сельдінгера введено інтрад’юсер розміром 6 F. Через інтрад’юсер введено лазерний радіальний світловод “tworing” діаметром 600 мкм. Кінчик світловода встановлений дистальніше устя нижньої надчеревної вени (рис. 6.12). Охолоджений розчин Кляйна вводили за допомогою помпи “Dispenser DP 30” компанії Nouvag (Швейцарія). Тумесцентну (лат. *tumescere* - опуклість) анестезію виконували під ультразвуковим спостереженням. Розчин місцевого анестетика вводили під тиском вздовж ВПВ в сафенний простір. Таким чином ми досягали щільного обтиску вени навколо світловода, термічної ізоляції навколишніх тканин під час виконання лазерної коагуляції.

Для ендовазальної лазерної коагуляції використовували діодний лазер Ceralas від Biolitec (Німеччина), довжина хвилі 1470 нм, потужність 15 Вт. Використовували безперервний режим лазерного випромінювання. Тракцію світловода виконували повільно, зі швидкістю 1 мм/с.

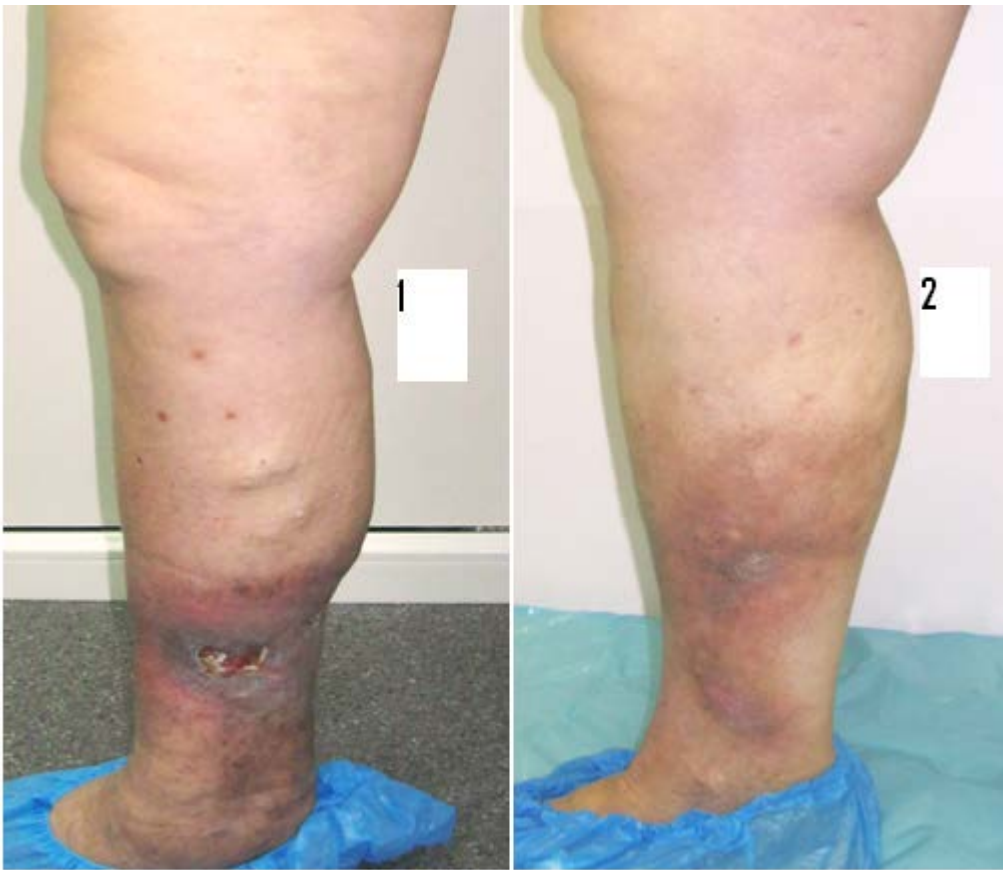


Рис. 6.11. Хвора Л. 1) Пігментація, гіперемія шкіри середньої третини гомілки, трофічна виразка, вкрита фібринозно-гнійним нашаруванням. 2) Через 6 міс. після операції.

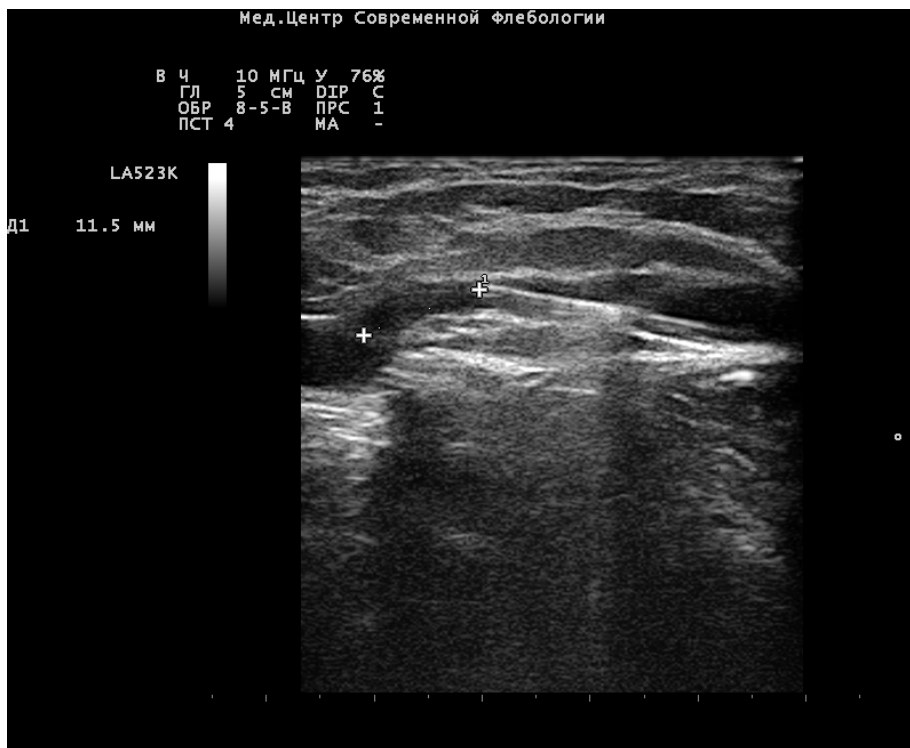

Рис. 6.12. Хвора Л. УЗДС. Положення світловода у ВПВ.

Проведена ЕВЛК ВПВ на стегні та верхній третині гомілки (Leed 60 Дж/см). Leed, linear endovenous energy density (англ.) – лінійна ендовенозна щільність енергії. Накладена асептична пов'язка, застосована компресійна панчоха 2 класу компресії. Хвора виписана через 30 хв після операції. Призначені флеботоніки, НМГ в профілактичній дозі протягом 10 діб. Контрольні огляди – через 1 добу (рис. 6.13), 1 тиждень, 1 і 6 міс. Виразка загоїлася через 20 діб після операції.

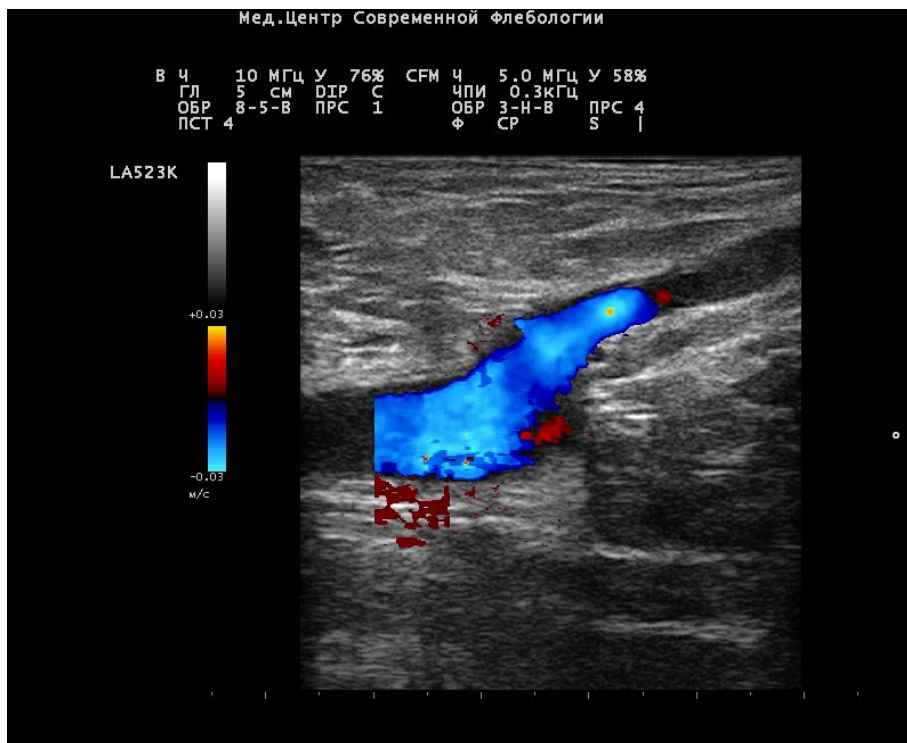


Рис. 6.13. Хвора Л. УЗДС. Вигляд СФС через 1 добу після ЕВЛК.

#### 6.4. Хірургічне лікування хворих з приводу сафено-феморального тромбозу

Тромбектомія без тимчасової оклюзії глибоких вен можлива тільки за невеликої (до 3 см) довжини флотуючої верхівки тромбу (рис. 6.14).

Крім СФС, виділяли передню стінку стегнової вени. Мобілізували та пересікали на затискачах і перев'язували притоки, що йдуть до устя ВПВ. Після лігування приток обережно пальпували стегнову вену вище співустя. Тромбектомію здійснювали через поздовжньо розкритий просвіт підшкірної вени між двома накладеними турнікетами. Тромб видаляли на висоті проби



Вальсальви за допомогою затискача. Тромбектомія також можлива і з використанням катетера Фогарті, який попередньо вводили через флеботомний отвір. Адекватність дезобструкції оцінювали за інтенсивністю ретроградного кровотоку.

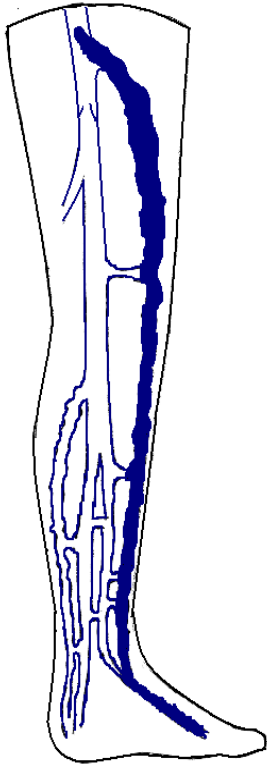


Рис. 6.14. Схема поширення тромботичного процесу в басейні ВПВ: тромбоз СФС з флотацією тромбу в ЗСВ.

За довжини флотуючої ділянки тромбу понад 3 см виконували тромбектомію з тимчасовим блокуванням магістральної вени балонним катетером Фогарті великого діаметра, який проводили проксимальніше «голівки» тромбу, заповнювали ізотонічним розчином натрію хлориду та обтурували просвіт вени. Тромбектомію здійснювали за допомогою затискача або катетера Фогарті меншого діаметра. Катетер–обтуратор видаляли в

розправленому вигляді з метою видалення частинок тромбу, що залишилися. Наводимо клінічне спостереження.

Хвора С., 65 років, госпіталізована в клініку 21.02.11. Хвора має надмірну масу тіла. Під час огляду відзначено, що варикозно–змінені вени стегна та гомілки нечітко виражені через значну товщину підшкірного прошарку (рис. 6.15).

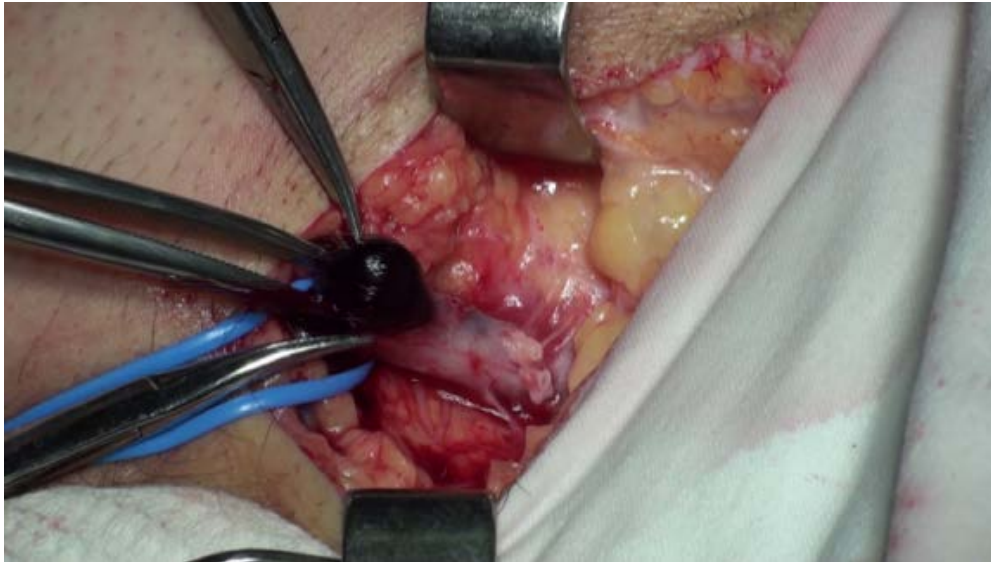

Рис. 6.15. Хвора С. Флотуючий тромб СФС, що «народжується», під час виконання проби Вальсальви.

Пастозність стопи та гомілки. Пігментація шкіри в нижній третині гомілок. Над медіальною кісточкою правої гомілки рубець від трофічної виразки. На стегні шкіра не змінена. Тривалість існування ВХНК 50 років. У 1965 р. здійснена венектомія лівої нижньої кінцівки. Протягом 10 років періодично відкривається трофічна виразка правої гомілки. За 1 міс до госпіталізації виник біль вздовж варикозно–змінених вен обох кінцівок. УЗДС вен нижніх кінцівок: ознаки ВХНК з рефлюксом СФС та пронизних вен, стан після венектомії лівої нижньої кінцівки; рецидив ВХНК, двобічний ВТФ, флотуючий тромб правої ВПВ. Діагноз: ВХНК, стан після венектомії лівої нижньої кінцівки (1965 р.), рецидив ВХНК, ХВН 2 стадії (С5 за СЕАР), двобічний ВТФ, флотуючий тромб правого СФС. Операція 22.02.11:

кроектомія, тромбектомія з СФС, мініфлебектомія, флебоцентез правої нижньої кінцівки під місцевою анестезією. Хвора виписана через 4 доби. Оглянута через 1 і 3 міс (рис. 6.16), через 6 міс (рис. 6.17). Рецидив ВТФ не спостерігали.

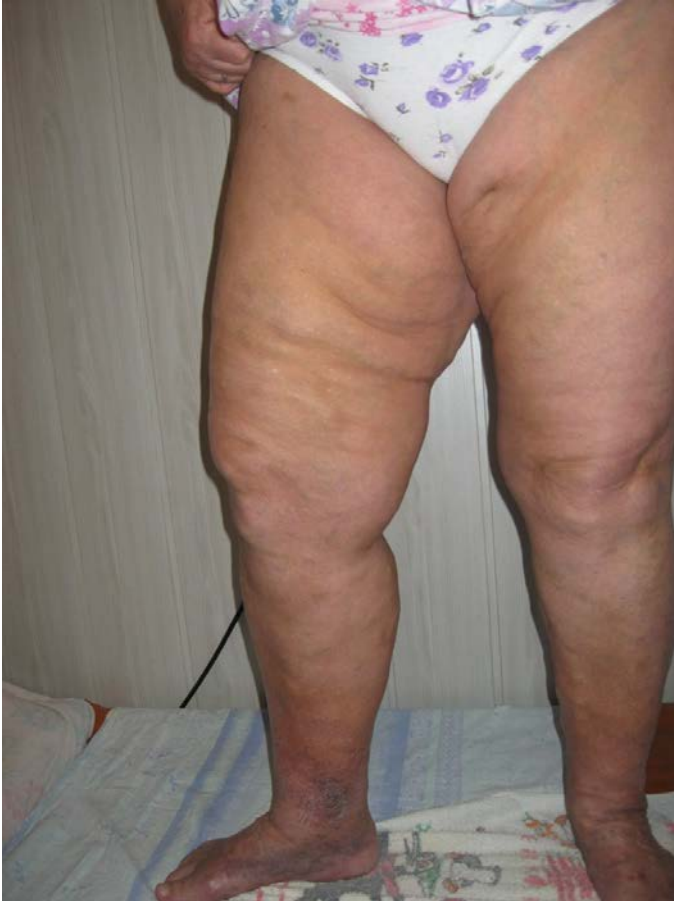

Рис. 6.16. Хвора С. Результат через 3 місяці після операції.

Це спостереження демонструє, що клінічні дані у пацієнтів за тяжких форм ВХНК не завжди дають можливість припустити наявність тромботичних ускладнень. У хворої не було «класичних» ознак ВТФ, щільного болісного при пальпації інфільтрату вздовж варикозно-змінених вен, гіперемії шкіри. Висхідний ВТФ ВПВ, яка розташована в сафенному просторі, часто має безсимптомний характер.

Тим більш складно припустити наявність емболонебезпечного тромбу у СФС. Тільки на підставі оцінки даних УЗДС прийняте правильне рішення, щодо лікування пацієнтки.

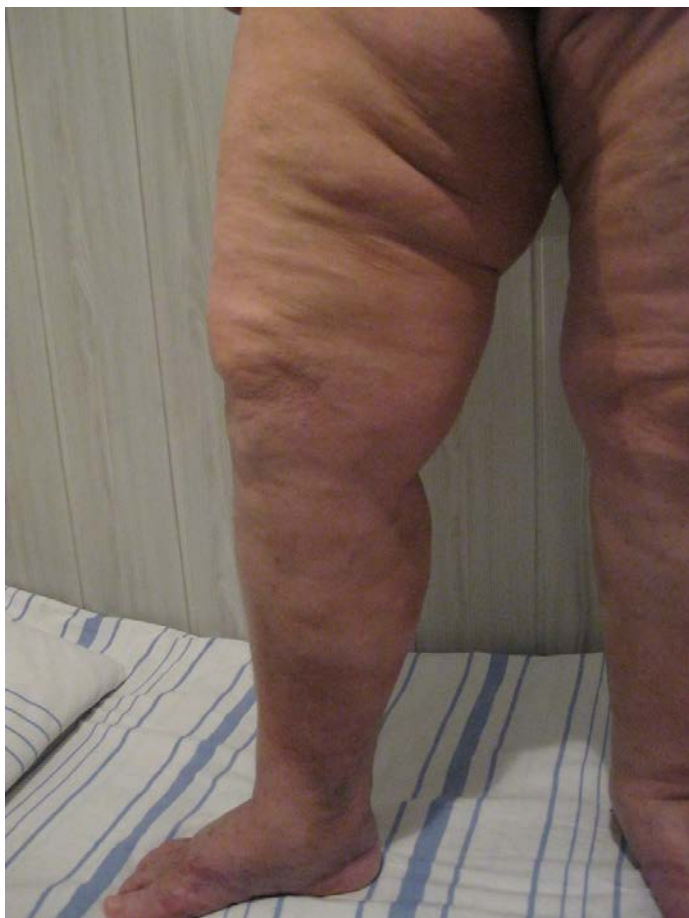

Рис. 6.17. Хвора С. Результат через 6 міс після операції.

### **6.5. Хірургічне лікування хворих із приводу варикотромбофлебіту системи малої підшкірної вени**

ВТФ в системі МПВ спостерігали у 7 хворих (рис. 6.19), з них у 4 – виявлене поєднане ураження стовбурів МПВ і ВПВ (рис. 6.20).

Показання до операції на венах в басейні МПВ трапляються у флебологічній практиці значно рідше, ніж в басейні ВПВ. По-перше, сафено-поплітеальное співустя відсутнє майже у третини людей, по-друге, розташування короткої сафени між фасціальними листками, які створюють додатковий каркас, захищає її від розширення. Отже, якщо при ультразвуковому дослідженні виявлено неспроможність остіального клапана і рефлюкс крові по стовбуру малої підшкірної вени, то ліквідація його так само показана, як і при патології клапанів стовбура великої підшкірної вени.

ВТФ МПВ має менш виражені клінічні прояви, ніж ВТФ БПВ. Але при ВТФ МПВ також є ризик тромбоемболічних ускладнень.

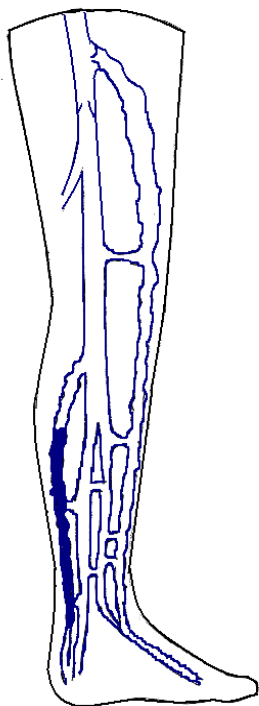


Рис. 6.19. Схема поширення тромботичного процесу в басейні МПВ: СПС та проксимальна частина МПВ прохідні.

Всі хворі оперовані. Операції в цій анатомічній ділянці потребують від хірурга досконалої анатомічної орієнтації. Термінальна частина МПВ розташована в борозні між голівками литкового м'яза. Під час виділення СПС можливе пошкодження загального малогомілкового нерва, що спричиняє параліч підшовних згиначів стопи і пальців («кінська стопа»).

Локалізацію СПС визначали за даними УЗДС. Використовували поперечний доступ. МПВ виділяли до впадіння у ПВ, при цьому перев'язували стегнове подовження МПВ. Дисектор накладали в поперечному напрямку на СПС, щоб не зменшувати діаметр ПВ. Накладали лігатуру на СПС, куску МПВ прошивали.

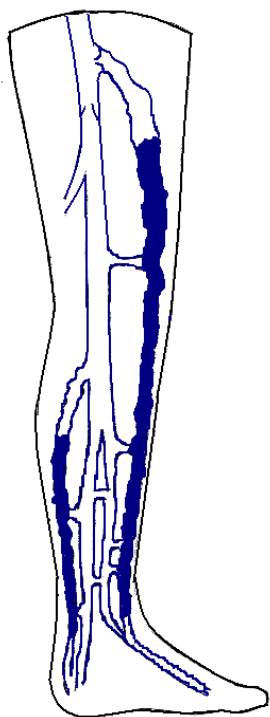


Рис. 6.20. Схема поширення тромботичного процесу в басейнах ВПВ та МПВ: СФС, СПС, проксимальні частини ВПВ та МПВ прохідні.

У хворих групи порівняння здійснювали стріпінг МПВ. Дистальну частину МПВ виділяли позаду латеральної кісточки, окремо перев'язували всі складові «гусячої лапки». Зонд Бебкока проводили в проксимальному напрямку. Стріпінг МПВ виконували в дистальному напрямку, використовуючи оливу малого діаметра. У такий спосіб виконували інвагінуючий стріпінг з метою меншої травматизації нервів. Подальші етапи операції майже не відрізнялися від таких при лікуванні хворих з приводу ВТФ в басейні ВПВ.

Хворих основної групи А оперували під місцевою анестезією. Методика кросектомії СПС не відрізнялася від такої у пацієнтів групи порівняння.

Виконували склерохірургію, флебоцентез та мініфлебектомію як у хворих, оперованих з приводу ВТФ у басейні ВПВ.

В одного хворого під час обстеження виявлений флотуючий тромб ПВ, що виходив з МПВ (рис. 6.21).

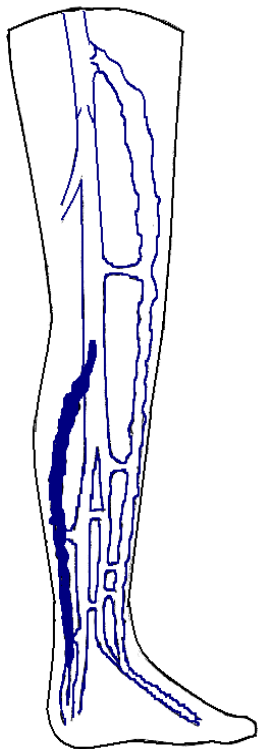


Рис. 6.21. Схема поширення тромботичного процесу при ВТФ у басейні МПВ: тромбоз СПС з флотацією тромбу в ПВ.

Виконана тромбектомія з ПВ через куксу МПВ. Під місцевою інфільтраційною анестезією з використанням поперечного доступу виділяли тромбовану МПВ до задньої стінки ПВ, пересікали на затискачах та перев'язували стегнове подовження МПВ. Після поздовжньої флеботомії МПВ в ПВ вводили страхуючий балон–обтуратор. Розміри флотуючого тромбу

вивчали за даними УЗДС перед операцією. Балон проводили проксимальніше голівки тромбу. Затискачем видаляли тромб з ПВ, після чого видаляли балон-обтуратор в роздутому вигляді. Куксу МПВ перев'язували та прошивали. Тромбований стовбур МПВ видаляли в межах рани.

#### **6.6. Хірургічне лікування хворих із приводу тромбозу литкової вени з флоатацією тромбу у підколінну вену**

У 4 (2,3%) хворих виявлений тромбоз медіальної литкової вени з флоатацією верхівки тромба в ПВ. Здійснено тромбектомію з ПВ з перев'язуванням медіальної литкової вени.

Операцію виконували під загальним знеболенням в положенні хворого лежачи на животі з використанням s-подібного доступу. Виділяли та брали на трималки ПВ, МПВ, литкові вени та колатералі. Внутрішньовенно вводили гепарин 5 000 ОД. Здійснювали поздовжню флеботомію ПВ над устям медіальної литкової вени. Затискачем видаляли тромб з устя литкової вени, її перев'язували та здійснювали приустьову резекцію. Флеботомний отвір зашивали атравматичною ниткою prolene 6/0. Наводимо клінічне спостереження.

Хворий Т., 68 років, перебував у хірургічному відділенні з 12.07.11. по 21.07.11. При госпіталізації скаржився на біль, набряк правої нижньої кінцівки. Тривалість існування ВХНК 30 років. Скарги з'явилися 15 днів тому. За даними обстеження виявлені пігментація шкіри, індурація підшкірного прошарку нижньої третини правої гомілки, варикозні зміни приток МПВ. По ходу МПВ та її приток щільний болісний інфільтрат, шкіра над ним гіперемована. Набряк правої гомілки (+2 см). Симптоми Гоманса, Мозеса негативні. За даними УЗДС вен нижніх кінцівок, ознаки ВХНК з рефлюксом з СПС та пронизних вен правої нижньої кінцівки, рефлюксом з пронизних вен лівої нижньої кінцівки, висхідний ВТФ МПВ та її приток, тромбоз СПС, флеботромбоз литкових вен правої нижньої кінцівки (рис. 6.22).



13.07.11. хворому виконана операція під загальним знеболюванням: тромбектомія з ППВ, надфасціальне перев'язування пронизних вен, мініфлебектомія правої нижньої кінцівки.

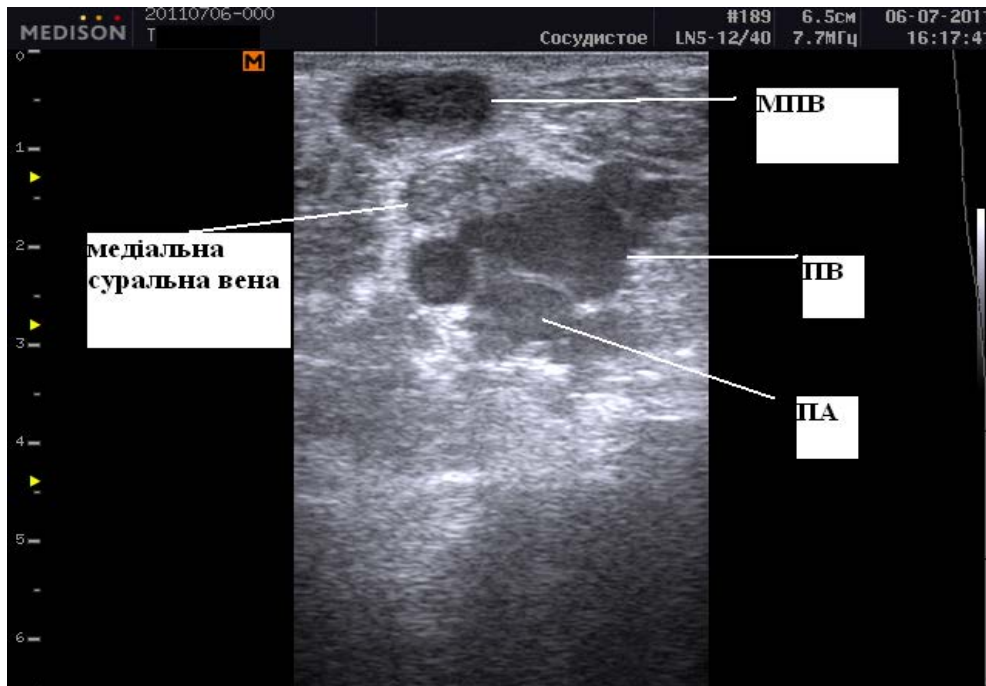

Рис. 6.22. УЗДС. Хворий Т., 68 років. Тромбоз МПВ та медіальної литкової вени.

Після операції хворому призначали антибіотики, флеботоніки, гепарин з переходом на варфарин, який хворий застосовував протягом 6 міс.

На оперовану кінцівку накладений компресійний бандаж з використанням еластичних бинтів або застосовували компресійний трикотаж 2 класу компресії. Протягом 2–3 год після операції хворим пропонували рухати пальцями стопи оперованої кінцівки. Через 2–3 год дозволяли вставати. Більшість пацієнтів виписані на 2–гу добу після операції. Тривалість лікування хворих у стаціонарі становила у середньому 2,4 дня.

Консервативну терапію з використанням флебопротекторів проводили всім хворим. При поєднанні ВТФ і ТГВ призначали НМГ в лікувальних дозах з переходом на непрямі антикоагулянти. НПЗЗ призначали пацієнтам при ВТФ ВПВ (МПВ) та їх приток. Антибактеріальну терапію, за даними антибіограми,

проводили за наявності трофічних виразок. Всім хворим призначали компресійний трикотаж 2–3 класу компресії.

УЗДС на доопераційному етапі дає чітке уявлення про розповсюдження тромботичного процесу, що дозволило нам застосувати диференційований підхід до оперативного лікування хворих з тромботичними ускладненнями при тяжких формах варикозної хвороби. Виявлення емболонебезпечних тромбів дозволило своєчасно виконати оперативні втручання, які унеможливили розвиток тромбоемболічних ускладнень. Застосування мініінвазивних оперативних методик під місцевою анестезією дозволило попередити поширення тромбозу на глибокі вени та усунути патологічні рефлюкси.

Матеріали даного розділу були висвітлені в наступних публікаціях:

1. Чернуха Л. М. Тромботичні ускладнення важких форм варикозної хвороби: хірургічне лікування та профілактика тромбоемболії легеневої артерії / Л. М. Чернуха, С.П. Щукін // Наук. вісн. Ужгород. ун-ту. – 2012. – № 3/45. – С. 128 – 132.

2. Чернуха Л. М. Тромботичні ускладнення тяжких форм варикозної хвороби: сучасний підхід до діагностики й лікування пацієнтів за спадкової тромбофілії та імуногістохімічних особливостей стінки судин / Л. М. Чернуха, С. П. Щукін, Т. Н. Арчакова // Клін. хірургія. – 2014. – № 10. – С. 31 – 36.

3. Чернуха Л. М. Тромботичні ускладнення тяжких форм варикозної хвороби: діагностика, хірургічне лікування з застосуванням мініінвазивних методів / Л. М. Чернуха, С. П. Щукін // Клін. хірургія. – 2015. – № 1. – С. 35 – 37.

4. Пат. 50992 Україна, МПК А61В17/00. Спосіб лікування варикозної хвороби нижньої кінцівки / Л. М. Чернуха, С. П. Щукін (Україна). Заявник ДУ «Національний інститут хірургії та транспланталогії імені О.О. Шалімова» НАМН України. – Заявл. 26.01.10; Опубл. 25.06.10. Бюл. № 12.

5. Щукін С. П. Тромбэктомия – метод выбора при выявлении флотирующих тромбов в магистральных венах нижних конечностей: матеріали

наук.–практ. конф. з міжнар. участю, присвяч. 35–річчю ІХТ ім. О.О. Шалімова / С. П. Щукин // Клін. хірургія. – 2007. – № 5–6. – С. 63 – 64.

6. Щукин С. П. Применение раневых покрытий у больных с трофическими язвами нижних конечностей в зависимости от стадии раневого процесса: матеріали наук.–практ. конф. з міжнар. участю, “Рани м’яких тканин. Проблеми шпитальної інфекції” / С. П. Щукин, Н. Ю. Кузнецов // Клін. хірургія. – 2007. – № 11–12. – С. 74 – 75.

7. Щукин С. П. Хирургическое лечение эмболоопасных тромбозов глубоких вен нижних конечностей: матеріали Всеукр. конф. з міжнарод. участю, присвяч. пам’яті засновника судинної хірургії в Україні професора І. І. Сухарева / С. П. Щукин // Клін. флебологія. – 2009. – № 1(2). – С. 157.

8. Варикотромбофлебит как предиктор тромбоза глубоких вен нижних конечностей – закономерность или случайность?: матеріали Всеукр. конф. з міжнарод. участю, присвяч. пам’яті засновника судинної хірургії в Україні професора І. І. Сухарева / Л. М. Чернуха, С. П. Щукин, А. В. Годосьев, Т. Н. Арчакова // Клін. флебологія. – 2013. – Т. 6, № 1. – С. 180 – 182.

## РОЗДІЛ 7

### АНАЛІЗ ТА УЗАГАЛЬНЕННЯ РЕЗУЛЬТАТІВ ДОСЛІДЖЕННЯ

Тромботичні ускладнення тяжких форм варикозної хвороби нижніх кінцівок є одними з найтяжчих судинних захворювань з несприятливим прогнозом. Вони спричиняють такі наслідки, як тромбоемболія легеневої артерії, післятромботична хвороба нижніх кінцівок з трофічними розладами. Клінічна діагностика тромботичних ускладнень значно утруднена у зв'язку з наявністю маскуючого симптомокомплексу, що пов'язане з тяжкими трофічними розладами, ліподермофасціосклерозом, трофічними виразками, лімфатичним набряком [32].

Причина висхідного ВТФ є в патогенезі самої варикозної хвороби нижніх кінцівок, для якої властивий ретроградний та турбулентний рух крові, що при інших несприятливих умовах (загальні захворювання, порушення гемостазу, травма, перенапруження та інші) призводить до складування формених елементів крові, агрегації їх і виникнення тромбозу. Венозний стаз є додатковим фактором, що сприяє розвитку тромбозу, бо перешкоджає функції захисних механізмів: розведенню активованих факторів коагуляції неактивованою кров'ю, їх вимиванню і змішуванню з інгібіторами. Одночасно стаз крові сприяє накопиченню тромботичного матеріалу на стінці судини, веде до гіпоксії ендотеліальних клітин і їх пошкодження. При цьому оголюється субендотеліальний шар, що активує прилипання тромбоцитів і весь коагуляційний каскад [47].

При поширенні тромботичного процесу на пронизні вени, сафено-феморальне або сафено-поплітеальне співустя виникає загроза гострого тромбозу глибоких вен кінцівки і тромбоемболії легеневої артерії. Венозний тромбоемболізм супроводжує поверхневий тромбофлебіт у 25% хворих [16]. У більшості з них діагностували ТГВ, у 3,9% – виникла ТЕЛА [18]. ВТФ, що є основним ускладненням тяжких форм ВХНК, як правило, розглядають як безпечний стан, та саме він може спричинити тромбоз глибоких вен майже у

10% пацієнтів [1]. В багатьох ситуаціях загрозі переходу тромботичного процесу на глибокі вени можна запобігти. Якщо це своєчасно не зроблено, патологічний процес трансформується у принципово інший стан.

Причинами незадовільних результатів лікування тромботичних ускладнень тяжких форм варикозної хвороби є несвоєчасне звернення хворих по медичну допомогу і не завжди коректна лікувально–діагностична тактика [16]. Серед дослідників немає єдиної думки щодо лікування таких хворих: амбулаторного або стаціонарного, консервативного або оперативного, термінового або планового, одномоментного або етапного [6]. За кордоном віддають перевагу консервативному лікуванню, операцію виконують лише за суворих показань [7].

У нашій країні застосовують переважно хірургічний метод у поєднанні з консервативною терапією [8]. Метою дослідження є покращення результатів хірургічного лікування хворих з приводу тромботичних ускладнень тяжких форм варикозної хвороби нижніх кінцівок шляхом розробки диференційованої тактики і методів хірургічного втручання на підставі аналізу коагуляційних властивостей крові та виявлення тромбофілічних станів.

Виходячи з вищевказаних проблем, метою дослідження стало покращення результатів лікування хворих з приводу тромботичних ускладнень за тяжких форм варикозної хвороби нижніх кінцівок шляхом застосування диференційованої тактики і методів хірургічного втручання, розроблених з огляду на коагуляційні властивості крові та виявлення тромбофілічних станів. Для досягнення поставленої мети завданнями роботи було визначити діагностичну цінність ультразвукового дуплексного сканування за різних форм тромботичних ускладнень за тяжких форм варикозної хвороби нижніх кінцівок; дослідити патоморфологічні та імуногістохімічні зміни в стінці вен при варикотромбофлебіті у пацієнтів за тяжких форм варикозної хвороби нижніх кінцівок; вивчити зміни коагуляційних властивостей крові та їх кореляцію з факторами ризику виникнення тромботичних ускладнень; встановити зв'язок частоти виникнення тромботичних ускладнень за тяжких форм варикозної

хвороби нижніх кінцівок з тромбофілічними станами; розробити алгоритм обстеження й лікування пацієнтів з приводу тромботичних ускладнень за тяжких форм варикозної хвороби нижніх кінцівок; проаналізувати результати лікування пацієнтів з приводу тромботичних ускладнень за тяжких форм варикозної хвороби нижніх кінцівок, розробити практичні рекомендації з обстеження та лікування таких хворих.

У відповідності до мети та завдань роботи була розроблена структура, визначені об'єкт дослідження, комплекс клінічних та лабораторно-інструментальних методів дослідження і способів лікування.

У дисертаційній роботі узагальнений клінічний досвід лікування хворих з приводу тромботичних ускладнень тяжких форм варикозної хвороби нижніх кінцівок у відділенні хірургії Вузлової лікарні № 1 ст. Дарниця.

За період з 2004 по 2014 р. під нашим спостереженням перебували 186 хворих з тромботичними ускладненнями тяжких форм варикозної хвороби нижніх кінцівок, яким проводили обстеження й лікування. Чоловіків було 85 (45%), жінок 101 (55%). У Вузловій лікарні № 1 ст. Дарниця з 2004 по 2012 р. лікували 176 пацієнтів, у ТОВ «Медичний центр сучасної флебології» з 2012 по 2014 р. – 10.

Вік пацієнтів від 30 до 77 років, найбільш часто захворювання виявляли у віці від 46 до 55 років – у 87 (49,4%) хворих, тобто, у найбільш працездатної частини населення. Пацієнтів молодого віку було 27 (15,3%).

Хворі розподілені на 2 групи. Ретроспективне дослідження проведене у 128 хворих (група порівняння), прооперованих з 2004 по 2010 р. Їм виконували операції за «класичною» методикою: кросектомію, стріпінг, операції Нарата, Коккета під загальним знеболюванням. У проспективному дослідженні 58 хворих (основна група) прооперованих з 2011 по 2014 р. з застосуванням мініінвазивних методик під місцевою анестезією. В основній групі А у 48 хворих виконували кросектомію, інтраопераційну склеротерапію великої (малої) підшкірних вен, флебоцентез, мініфлебектомію під місцевою

анестезією; в групі Б у 10 хворих здійснювали ендовенозну лазерну коагуляцію під місцевою (тумесцентною) анестезією.

Інтраопераційну склерооблітерацію здійснювали з використанням пінної форми склерозанту (розчин полідоканола) за методикою Tessari; ендовенозну лазерну коагуляцію – за допомогою діодного лазера Ceralas від Biolitec (Німеччина), довжина хвилі 1470 нм, потужність 15 Вт. Використовували безперервний режим лазерного випромінювання. Для тумесцентної анестезії застосовували розчин Кляйна. Тромботичні маси з варикозно–змінених вен видаляли та виконували мініфлебектомію через окремі проколи (3 – 5 мм), що не потребувало накладання швів на шкіру.

Основні завдання діагностики тромботичних ускладнень у пацієнтів за тяжких форм ВХНК:

1. Своєчасне виявлення, до виникнення тяжких ускладнень.
2. Встановлення точної локалізації тромботичного процесу, проксимальної межі тромбу, проникнення в глибоку венозну систему, у тому числі через систему пронизних вен.
3. Визначення ризику виникнення тромбоемболічних ускладнень або їх виявлення.
4. Виявлення тяжких супутніх захворювань або факторів ризику для визначення обсягу й етапності хірургічного лікування.

Метод ультразвукового дуплексного сканування застосований в усіх хворих. Дослідження проведене особисто автором з використанням ультразвукового апарата Esaote Caris Pluse (Італія) з конвексним датчиком з частотою 3,5–5 МГц та лінійним датчиком з частотою 10–12 МГц. Контрольне обстеження як в ранньому, так і пізньому післяопераційному періоді проведене всім пацієнтам. Воно передбачало:

- діагностування післяопераційних тромботичних ускладнень;
- виявлення неусуненого патологічного рефлюксу;
- виявлення реканалізації чи оклюзії глибоких сегментів вен за поєднаного тромботичного ураження глибокої та поверхневої венозних систем.

Верифікація флотуючих тромбів є ключовою ланкою визначення алгоритму лікування з огляду на терміновість ситуації та необхідність вжиття невідкладних заходів для усунення небезпеки виникнення тромбоемболічних ускладнень. Хворих з ТГВ оперували під загальним знеболенням. Хворим з флотуючими тромбами ЗСВ виконували тромбектомію із магістральних вен з перев'язкою ПСВ – 12 (6,4%) пацієнтів. Хворим з флотуючими тромбами ПСВ та ПВ виконували перев'язку ПСВ нижче гирла ГСВ. В такий спосіб прооперовано 6 (3,2%) хворих.

Морфологічні, гістохімічні та імуногістохімічні дослідження проведені на базі ДУ «ПАГ НАМН України» у співпраці з старшим науковим співробітником к. мед. н. Т. М. Арчаковою (зав. лабораторією д. мед. н., проф. Т. Д. Задорожня). Досліджували фрагменти варикозно-змінених вен з тромбом, видалених у хворих під час операції. Вивчали структурні, гістохімічні та імуногістохімічні особливості стінки вен у пацієнтів при тромботичних ускладненнях за тяжких форм ВХНК.

В дослідження включені 20 (10,8%) хворих з основної групи А, у яких виявлений варикотромбофлебіт в системі ВПВ, чоловіків – 8 (40%), жінок – 12 (60%). Вік пацієнтів у середньому  $48,2 \pm 5,3$  роки. Пацієнти розподілені на дві групи: у 10 (1-ша група) тривалість існування варикотромбофлебіту до 1 міс, у 10 (2-га група) – від 1 до 3 міс.

Поширення та інтенсивність реакції забарвлення оцінювали за напівкількісним методом в балах (від 0 до 3). Таким чином, за результатами дослідження в стінці вен при ВХНК виявлені такі морфологічні зміни:

– нерівномірна товщина стінки судини з чергуванням ділянок потовщення внаслідок гіперплазії гладеньком'язових клітин в середній оболонці та ділянок стоншення її з вираженим зменшенням кількості гладеньком'язових волокон – у 3 (30%) пацієнтів 1-ї групи та в усіх – 2-ї групи;

– в окремих ділянках нерівномірна інфільтрація стінки судини лімфоцитами, еозинофільними та нейтрофільними гранулоцитами, плазмоцитами з локалізацією запального інфільтрату в м'язовій оболонці,



субендотеліальному шарі, часто – навколо vasa vasorum – у 5 (50%) пацієнтів 1-ї групи та в усіх – 2-ї групи;

– в м'язовій оболонці та субендотеліальному шарі виявлені ділянки розростання колагенових волокон та гіалінозу, гладеньком'язові клітини, що містилися в цих ділянках, дистрофічно-змінені, їх ядра погано контуруються, іноді виявляли набряк цитоплазми, також у середній оболонці відзначали ділянки набряку та деструкцію колагенових волокон – у 7 (70%) пацієнтів 1-ї групи та у 7 (70%) – 2-ї групи;

– субендотеліальний шар внутрішньої оболонки стінки судин у більшості спостережень нерівномірної товщини, ендотеліальний шар з ділянками деструкції – в 1 (10%) пацієнта 1-ї групи та у 8 (80%) – 2-ї групи;

– за даними гістохімічного дослідження при забарвленні за методом Маллорі в стінці судини виявлені ділянки з вираженим зменшенням кількості гладеньком'язових волокон – у 9 (90%) пацієнтів 1-ї групи та в 1 (10%) – 2-ї групи;

– за даними гістохімічної ШІК-реакції виявлено її нерівномірну інтенсивність в стінці судин, наявність значно виражених позитивно забарвлених ділянок, що може бути пов'язане з накопиченням глікозаміногліканів та зумовлює порушення проникності стінки судини – в усіх пацієнтів 1-ї групи та у 8 (80%) – 2-ї групи;

– при імуногістохімічному дослідженні в ендотеліальних клітинах внутрішньої оболонки стінки вени виявлене зменшення експресії білка CD31, виражене зменшення експресії віментину в гладеньком'язових волокнах стінки вени та в деяких ділянках ендотелію її внутрішньої оболонки – у 2 (20%) пацієнтів 1-ї групи та у 9 (90%) – 2-ї групи.

При аналізі результатів морфологічних та імуногістохімічних досліджень видалених вен виявлені необоротні зміни в усіх оболонках стінок судин, що підтверджує про безперспективність тільки консервативного лікування таких хворих. У підгострій стадії (від 1 до 3 міс) відзначають структурну реорганізацію всієї стінки судин у вигляді послідовної зміни гіпертрофічних та

артрофічних процесів, переважно м'язового шару, склеротичних та атрофічних змін субендотеліального шару. Відбувається зменшення запальних змін в стінці вени, в паравазальних тканинах, спостерігається часткова реканалізація тромбованих вен. Ці дані підтверджують необхідність активної хірургічної тактики при лікуванні хворих з тромботичними ускладненнями при тяжких формах варикозної хвороби.

Результати оцінювали за критеріями Американського Венозного Форуму (AVF 1993). Оцінювали такі параметри: перебіг захворювання за класифікацією CEAP, наявність тромбоемболічних ускладнень, якість життя пацієнтів.

Для оцінки вираженості больового синдрому використовували візуально-аналогову шкалу (ВАШ) болю, де 0 – відсутність болю, 100 мм – його максимальна інтенсивність.

Класифікацію CEAP використовували з доповненням клінічною шкалою VCSS та шкалою працездатності VDS. За клінічною шкалою VCSS оцінювали 10 симптомів хронічних захворювань вен нижніх кінцівок. Відсутність симптому позначали як 0 балів, максимальну вираженість – як 3 бали.

За шкалою зниження працездатності VDS виділяли 4 ступеня втрати працездатності: безсимптомний перебіг – 0 ступінь, неможливість виконувати повсякденні обов'язки навіть при застосуванні компресійного трикотажу або еластичних бинтів – 3 ступінь.

Для статистичної обробки отриманих результатів дослідження використовували метод дискриптивної статистики, кореляційний аналіз, параметричні критерії (критерій Ст'юдента), непараметричні критерії (Вілкоксона). Обчислення проводили за допомогою пакета прикладних програм "Statistica 6.0" фірми "StatSoft Inc." (США) для персональних комп'ютерів.

Віддалені результати проаналізовані у 143 (76,8%) пацієнтів, в тому числі в групі порівняння у 92 (72%), всім проведене клінічне обстеження УЗДС через 6 міс, 1 і 2 роки після операції.

В усіх пацієнтів ретельно аналізували перенесені тромбоемболічні ускладнення (дбайливо збирали анамнез, вивчали медичну документацію,

проводили УЗДС нижніх кінцівок). ТЕЛА не виявлена. В 1 (3%) хворого основної групи А через 6 міс після операції з приводу висхідного ВТФ і флотуючого тромбу у загальній стегновій вені виник тромбоз глибоких вен на тлі іммобілізації нижньої кінцівки після перелому та операції. У хворого виявлена спадкова тромбофілія. У решти обстежених тромбоемболічних ускладнень не було.

Результати лікування оцінювали окремо в групах хворих при ВТФ (табл. 6.1).

- Група порівняння 92 (72%) хворих оперовані з 2004 по 2010 р. за класичної методикою під загальним знеболюванням.
- Основна група А – 41 (85,4%) хворий, оперований з 2010 по 2013 р. (мініінвазивні втручання під місцевою анестезією).
- Основна група Б – 10 хворих, оперованих з 2013 по 2014 р. (ЕВЛК).

Таблиця 6.1

### Оцінка ефективності хірургічного лікування хворих з приводу варикотромбофлебиту

Показник за класифікацією СЕАР	Величина показника, балів в групах хворих (М ± m)											
	до операції			у строки спостереження після операції								
	1	2	3	6 міс			1 рік			2 роки		
				1	2	3	1	2	3	1	2	3
Анатомічна оцінка оклюзії або рефлюксу (А)	3,5 ± 0,04	3,2 ± 0,05	3,4 ± 0,06	0,13 ± 0,03	0,12 ± 0,04	0,11 ± 0,05	0,13 ± 0,01	0,12 ± 0,03	0,14 ± 0,02	0,13 ± 0,02	0,12 ± 0,02	0,11 ± 0,03
Загальна клінічна оцінка (С)	11,2 ± 0,13	12,1 ± 0,2	13,2 ± 0,4	1,7 ± 0,8	1,6 ± 0,07	1,5 ± 0,07	1,65 ± 0,08	1,5 ± 0,11	1,4 ± 0,12	1,6 ± 0,12	1,54 ± 0,11	1,5 ± 0,13
Оцінка фізичної активності (D)	2,2 ± 0,05	2,3 ± 0,1	2,1 ± 0,06	0,57 ± 0,06	0,48 ± 0,6	0,33 ± 0,07	0,57 ± 0,04	0,48 ± 0,4	0,51 ± 0,3	0,56 ± 0,05	0,48 ± 0,04	0,52 ± 0,03
Тяжкість захворювання, CAD score	16,9 ± 0,18	17,6 ± 0,18	18,7 ± 0,18	2,3 ± 0,16	1,2 ± 0,5	1,94 ± 0,6	2,25 ± 0,14	2,1 ± 0,14	2,05 ± 0,15	2,19 ± 0,17	2,3 ± 0,15	2,13 ± 0,16

*Примітка.* 1 – група порівняння; 2 – основна група А; 3 – основна група Б. Те ж у табл. 6.2

У всіх пацієнтів у віддаленому періоді оцінювали вплив операції на якість життя. Аналізували показники анатомічної оцінки рефлюксу та оклюзії, загальної клінічної оцінки, оцінювали фізичну активність. Оцінка тяжкості захворюваності складалася із суми трьох вищевказаних показників. Отже, середні значення кожного показника у контрольні строки спостереження були значно менші, ніж до операції. В усіх групах відзначений істотний регрес клінічних симптомів, що свідчило про високу радикальність операцій.

Результати лікування оцінювали по двом критеріям: прогресування ХВН та тромботичного процесу (ТП). Результат лікування, при якому не спостерігали прогресування ХВН та тромботичного процесу, оцінювали, як гарний - 122 (84%). Результат лікування, при якому відмічалось прогресування ХВН або тромботичного процесу, оцінювали, як задовільний - 19 (13,2%). Результат лікування, при якому було прогресування обох критеріїв, оцінювали, як незадовільний - 4 (2,8%). (табл. 6.2).

Таблиця 6.2

**Оцінка віддалених результатів лікування хворих з приводу тромботичних ускладнень тяжких форм варикозної хвороби нижніх кінцівок**

Результат	ХВН	ТП	6 міс			1 рік			2 роки		
			1	2	3	1	2	3	1	2	3
Гарний, абс. (%)	-	-	82 (57,3)	37 (25,8)	8 (5,6)	78 (54,5)	34 (23,7)	8 (5,6)	80 (56)	33 (23)	7 (4,9)
Задовільний, абс. (%)	- +	- +	10 (6,9)	4 (2,8)	2 (1,4)	12 (8,4)	6 (4,2)	2 (1,4)	10 (6,9)	6 (4,2)	3 (2,1)
Незадовільний, абс. (%)	+	+				2 (1,4)	1 (0,7)		2 (1,4)	2 (1,4)	

Одним із головних аспектів у лікуванні варикозної хвороби є усунення патологічного венозного рефлюсу. В нашому дослідженні кількість балів анатомічної оцінки зменшилася майже в 27 разів в усіх групах спостереження.

За результатами оцінки динаміки тяжкості венозної патології за інтегративною шкалою CAD достовірно зменшення середнього балу в кожний подальший строк спостереження у порівнянні з попереднім.

При аналізі стану пацієнтів після проведеного лікування були отримані дані, які представлені в табл. 6.1. Середній бал тяжкості венозної патології в віддаленому періоді спостереження (2 роки) в групі порівняння склав  $2,19 \pm 0,17$ , в основній групі А -  $2,3 \pm 0,15$ , в основній групі Б -  $2,13 \pm 0,16$ . При порівнянні цих груп значущих відмінностей не виявлено ( $p > 0,05$ ). Ці дані свідчили, що застосовані нами мініінвазивні методи у хворих, оперованих з приводу тромботичних ускладнень за тяжких форм варикозної хвороби нижніх кінцівок не поступалися стандартним методам за досліджуваними критеріями.

Операції з використанням мініінвазивних технологій добре переносили пацієнти. У деяких хворих виникла потреба у призначенні ненаркотичних аналгетиків. В усіх хворих основної групи відзначали хороший косметичний ефект операції, незначну вираженість больового синдрому, раннє відновлення працездатності.

Порівняльна характеристика перебігу післяопераційного періоду в групах хворих представлена у табл. 6.3.

Таблиця 6.3

#### Порівняльна характеристика результатів лікування

Критерії	Склерохірургія	ЕВЛК	Флебектомія
Тривалість операції, хв	$50,2 \pm 15$	$40,2 \pm 15$	$110,8 \pm 15$
Больовий синдром (за ВАШ від 0 до 10 см)	$2,8 \pm 1,5$	$1,6 \pm 1,5$	$6,8 \pm 2,2$
Косметичний результат (за ВАШ від 0 до 10 см)	$8,2 \pm 1,2$	$8,5 \pm 0,5$	$3,1 \pm 1,5$
Тривалість лікування хворого у стаціонарі, днів	2,4	0	8,3

Необхідно зауважити на те, що при хірургічному лікуванні хворих на варикозну хворобу велике значення приділяється косметичному ефекту операції, особливо з боку осіб жіночої статі. Завдяки застосуванню ЕВЛК

вдалося покращити косметичний результат операцій в 2,74 рази, при застосуванні склерохірургії – в 2,64 рази.

На тривалість післяопераційної реабілітації, на ефективність профілактики післяопераційних тромботичних ускладнень значно впливає больовий синдром. Завдяки запропонованим нами сучасним мініінвазивним методикам ми спостерігали зниження показників болі в 2,42 рази при виконанні склерохірургії, та в 4,25 рази при ЕВЛК, в порівнянні з «класичною» флебектомією. Після виконання «традиційних» операцій при ВТФ (кресектомія, стріпінг, видалення варикозно розширених вен через окремі розрізи під загальним знеболенням), хворі потребують госпіталізації, застосування наркотичних анагетиків, післяопераційної реабілітації. Результати дослідження переконливо свідчать про ефективність та раціональність застосування у комплексі склерохірургії, ендовазальної лазерної коагуляції з видаленням варикозно–трансформованих венозних сегментів через проколи шкіри під місцевою анестезією.

При порівнянні результатів лікування в контрольній та основних групах виявлено, що застосування склерохірургії та ендовазальної лазерної коагуляції перевершує по впливу на якість життя «традиційну» венектомію по больовому та косметичному параметрам. Проведені дослідження і досягнені результати лікування хворих з тромботичними ускладненнями при тяжких формах ВХНК показали правильність вибраної диференційованої патогенетично обгрунтованої лікувально-діагностичної тактики, застосовуючи яку можливо досягнути регресу трофічних порушень та тромботичного процесу.

Зміни в системі гемостазу, які клінічно виражаються тромбозами чи кровотечами є причиною багатьох патологічних станів, зокрема, ВТФ. Для їх виявлення і для розробки практичних рекомендацій щодо можливої корекції усім пацієнтам з ВТФ провели вивчення коагуляційних властивостей крові.

При виникненні тромботичних ускладнень за тяжких форм ВХНК важливу роль відіграють порушення кровообігу, що мають системний характер і спричинені тромбофілічними станами. Спадкові тромбофілічні стани –

схильність до формування внутрішньосудинних тромбів, зумовлена генетичними дефектами факторів зсідання крові. Діагностика системи гемостазу надзвичайно важлива у пацієнтів за тяжких форм ВХНК, адже при використанні стандартної тактики лікування таких хворих можливе виникнення рецидивів тромботичних ускладнень. В медичній лабораторії «Сінево» обстежені 28 (15%) пацієнтів з тромботичними ускладненнями за тяжких форм ВХНК з використанням діагностичного комплексу «ПЛР Генетика. Тромбофілія». Основним відбірковим критерієм при направленні таких пацієнтів на дослідження було рецидивування тромботичних ускладнень, а також поєднання варикотромбофлебиту і тромбозу глибоких вен. Чоловіків було 13 (46,4%), жінок – 15 (53,6%), вік хворих у середньому 55,5 року. У 28 пацієнтів сумарно виявлені 57 генетичних мутацій факторів зсідання крові.

Ген F5 кодує послідовність амінокислот білка – коагуляційного фактора V (фактор Лейдена). Функцією коагуляційного фактора V є активізація реакції утворення тромбіну з протромбіну. Гетерозиготна форма поліморфізму Гену F5 G/A виявлена у 3 (1,6%) пацієнтів. Цих хворих лікували консервативно з тривалим призначенням нових оральних антикоагулянтів.

T/C поліморфізм гену тромбоцитарного рецептора фібриногену (ITGB3) виявлений у 4 (2,2%) хворих, C/C поліморфізм – в 1 (0,54%). Один хворий за поліморфізму T/C оперований з приводу висхідного ВТФ, флотуючого тромбу в ЗСВ, йому виконана тромбектомія з ЗСВ під загальним знеболенням. Після операції пацієнт постійно застосовує таблетований гепариноїд.

Одна хвора з поліморфізмом T/C оперована з приводу висхідного ВТФ ВПВ з тромбозом СФС. Виконані кросектомія, тромбектомія з СФС, флебоцентез, мініфлебектомія під місцевою анестезією. Протягом 1 року після операції пацієнтка застосовує таблетований гепариноїд. Через 6 міс після операції у неї виникла реканалізація ВПВ у нижній третині стегна та гомілки з клінічно значущим рефлюксом, що проявлялося набряком кінцівки. На тлі антикоагулянтної терапії хворій здійснена ехосклеротерапія ВПВ з використанням пінної форми полідоканолу 3% 4 мл, що сприяло регресу ХВН.

В одного хворого за тяжкої форми ВХНК (С 4) після перелому правої стегнової кістки та металоостеосинтезу виникло ускладнення – стегново–підколінний флеботромбоз. Через 2 роки виникла ПТХ в стадії реканалізації з тотальним сафено–стегновим рефлюксом, виразкова форма (С 6). Виконані кросектомія, склерохірургія ВПВ, алодермопластика, у подальшому – аутодермопластика трофічної виразки. Хворий постійно застосовує таблетований гепариноїд.

Мутація А/А Гену F7 виявлена в 1 (0,54%) хворого, G/A – в 1 (0,54%) хворого. Цих хворих лікували консервативно.

У 9 (4,8%) хворих виявлений поліморфізм G/T Гену F 13A1, у 2 (0,1%) – поліморфізм T/T. Цих хворих лікували консервативно.

В нашому дослідженні виявлено 8 (4,3%) носіїв алеля G/A Гену FGB (фібриноген), 1 (0,54%) – А/А. Всіх цих хворих лікували консервативно.

У 7 (3,8%) хворих виявлений 5G/4G поліморфізм Гену PAI1, у 8 (4,3%) – 4G/4G поліморфізм. Оперовані 2 (0,1%) хворих за 5G/4G поліморфізму, одному виконана тромбектомія з ЗСВ під загальним знеболенням з приводу флотуючого тромбу, в однієї хворої за наявності мутації гену F 13A1 (поліморфізм T/C) виконані склерохірургія ВПВ, мініфлебектомія, флебоцентез.

У 4 (2,2%) хворих виявлений T/T поліморфізм гену інтегрину альфа–2, у 7 – С/Т поліморфізм. Одна з цих хворих прооперована, їй виконані склерохірургія ВПВ, мініфлебектомія, флебоцентез. Поряд з T/T поліморфізмом у неї виявлені мутації генів F 13A1, серпін 1 (PAI–1), ITGA2–альфа 2, ITGB3–бета.

В 1 (0,54%) хворого виявлений С/С поліморфізм гену тромбоцитарного рецептору фібриногену (ITGB3), у 4 (2,2%) – С/Т поліморфізм. Цих хворих лікували консервативно.

У 14 (7,5%) пацієнтів цієї групи досліджували вміст антитромбіну III, відхилень від норми не було; у 12 (6,5%) – протеїну С, відхилень не було. Вміст D-димеру визначали у 14 (7,5%) хворих, у 8 (57,1%) – виявлене його



збільшення. В однієї пацієнтки при тромбозі глибоких вен на тлі ВХНК виявлене збільшення концентрації факторів VIII та Віллебранда, проведена тривала (1 рік) антикоагулянтна терапія (нові оральні антикоагулянти).

Обстеження групи хворих з рецидивуючим характером тромботичних ускладнень важких форм варикозної хвороби на діагностичний комплекс «ПЛР генетика тромбофілія» засвідчило, що всі хворі даної групи мали мутації не менш ніж двох генів (середня кількість мутацій 2,035). У 15% хворих з тромботичними ускладненнями при тяжких формах варикозної хвороби виявлені тромбофілічні стани, що дозволило надати їм чітких рекомендацій стосовно антикоагулянтної терапії в післяопераційному періоді.

Комплексне лікування хворих з тромботичними ускладненнями тяжких форм варикозної хвороби повинно включати тривалу антикоагулянтну терапію, зважаючи на високу вирогідність рецидивів тромботичних ускладнень в зв'язку із спадковою тромбофілією.

Проведені дослідження і досягнені результати лікування хворих з тромботичними ускладненнями при тяжких формах ВХНК показали правильність вибраної диференційованої патогенетично обгрунтованої лікувально-діагностичної тактики, застосовуючи яку можливо досягнути регресу трофічних порушень та тромботичного процесу.

На основі отриманих даних розроблений диференційований підхід до вибору методу хірургічного лікування хворих з приводу тромботичних ускладнень при тяжких формах варикозної хвороби нижніх кінцівок, представлений у вигляді алгоритму.

Збільшення кількості хворих, у яких виявляють варикотромбофлебіт у поєднанні з тромбозом глибоких вен (18,8%) свідчить про актуальність вивчення проблеми їх лікування і доцільність її подальшого вивчення.

## ВИСНОВКИ

У дисертації наведене теоретичне узагальнення та вирішення наукового завдання, що передбачає покращення результатів комплексного лікування хворих з приводу тромботичних ускладнень за тяжких форм варикозної хвороби нижніх кінцівок шляхом диференційованого підходу до оперативної тактики, удосконалення показань та техніки лікування. Це завдання вирішене за допомогою комплексу клінічних, інструментальних, морфологічних та статистичних досліджень.

1. При вивченні особливостей перебігу різних варіантів тромботичних ускладнень за тяжких форм варикозної хвороби нижніх кінцівок та анатомо-топографічних змін, за даними ультразвукового дуплексного сканування, встановлена висока частота поєднання варикотромбофлебіту з тромбозом глибоких вен – 18,8%.

2. Результати морфологічних та імуногістохімічних досліджень стінки вен та навколишніх тканин при варикотромбофлебіті у хворих за тяжких форм варикозної хвороби нижніх кінцівок свідчили про наявність не тільки запальних змін ендотелію, а й його деструктивних змін, необоротного ураження всіх оболонок стінок судин. За даними імуногістохімічних досліджень виявлені ознаки дисфункції ендотелію (80% випадків), що може бути предиктором поширення тромботичного процесу на глибокі вени.

3. Результати вивчення коагуляційних властивостей крові свідчили про наявність генетично зумовленої тромбофілії у 15% хворих при поєднанні варикотромбофлебіту і тромбозу глибоких вен. З огляду на ці зміни, призначення тривалої антикоагулянтної терапії дозволило досягти позитивних результатів лікування у 84% таких пацієнтів.

4. Впровадження лікувально-діагностичного алгоритму ведення хворих з тромботичними ускладненнями за тяжких форм варикозної хвороби нижніх кінцівок дозволило виявити клініко-анатомічні форми перебігу процесу для обґрунтування показань до виконання оперативного втручання у таких хворих, а також розробити патогенетично-обґрунтовані і диференційовані методи

хірургічного втручання за різних форм варикотромбофлебіту та венозного тромбозу. Впровадження диференційованого хірургічного лікування з застосуванням мініінвазивних методик сприяло зменшенню тривалості лікування хворих у стаціонарі у 3,46 рази, зменшенню вираженості больового синдрому (за візуальною аналоговою шкалою) у 3 рази.

5. Аналіз результатів лікування хворих з приводу тромботичних ускладнень за тяжких форм варикозної хвороби нижніх кінцівок підтвердив доцільність застосування активної хірургічної тактики в поєднанні з антикоагулянтною терапією. Застосування мініінвазивних оперативних втручань під місцевою анестезією забезпечує меншу частоту ускладнень, пов'язаних з наркозом та постільним режимом. Впровадження запропонованої тактики лікування дозволило досягти гарних результатів у 84%, задовільних – у 13,2% пацієнтів, незадовільні результати відзначені у 2,8% хворих.

**СПИСОК ВИКОРИСТАНИХ ДЖЕРЕЛ**

1. Шалимов А. А. Хирургия вен / А. А. Шалимов, И. И. Сухарев. – К.: Здоровье, 1984. – 352 с.
2. Клиническая ангиология: руководство; под ред. А. В. Покровского. – в 2 т. – М.: Медицина, 2004. – Т. 1. – 808 с.
3. Тяжкі форми хронічної венозної та лімфовенозної недостатності та тромботичні ускладнення / Л. М. Чернуха, А. О. Гуч, А. В. Левадний [та ін.] // Практ. медицина. – 2008. – № 5. – С. 259 – 261.
4. Hill S. L. Thrombophlebitis of the great saphenous vein – recommendations for treatment / S. L. Hill, D. H. Hancock, T. L. Webb // Phlebology. – 2008. – Vol. 23, N 1. – P. 35 – 39.
5. Phlébologie / A.–A. Ramelet, M. Perrin, P. Kern [et al.]. – Amsterdam e.a.: Elsevier Mason, 2008. – 5 th ed. – 566 p.
6. Variability in the management of superficial venous thrombophlebitis among phlebologists and vascular surgeons / A. Dua, B. Patel, J. Heller [et al.] // Perspec. Vasc. Surg. Endovasc. Ther. – 2013. – Vol. 25, N 1–2. – P. 5–10.
7. Management of superficial vein thrombosis and thrombophlebitis: Status and Expert Opinion Document / M. R. Cesarone, G. Belcaro, G. Agus [et al.] // Angiology. – 2007. – Vol. 58, N 1, suppl. – P. 7 – 14.
8. Лечение острого варикотромбофлебита / П. И. Никульников, А. В. Ликсунов, В. Т. Ратушнюк [и др.] // Клін. хірургія. – 2005. – № 4–5. – С. 88.
9. Giannoukas A. D. Current management of superficial thrombophlebitis of the lower limb / A. D. Giannoukas // Phlebolympology. – 2013. – Vol 20, N 3. – P. 127.
10. Савельев В. С. Флебология: руководство для врачей / В. С. Савельев, В. А. Гологорский, А. И. Кириенко; под ред. В. С. Савельева. – М.: Медицина, 2001. – 664 с.
11. Perrin M. Тромбофлебит поверхностных вен нижних конечностей / М. Perrin, J. L. Gillet // Флебололимфология. – 2003. – № 20. – С. 8 – 11.

12. Клічні рекомендації з діагностики та лікування хронічних захворювань вен // Клін. флебологія. – 2008. – № 1. – С. 27.
13. Prevention of deep venous thrombosis associated with superficial thrombophlebitis of the leg by early saphenous vein ligation / U. Krause, F. C. Cheu, K. Kroger [et al.] // *Vasa*. – 1998. – Vol. 27, N 1. – P. 34 – 38.
14. Occult deep venous thrombosis complicating superficial thrombophlebitis / R. M. Blumenberg, E. Barton, M. L. Gelfand [et al.] // *J. Vasc. Surg.* – 1998. – Vol. 27, N 2. – P. 338 – 343.
15. Superficial venous thrombosis: Prevalence of common genetic risk factors and their role on spreading to deep veins / G. Milio, S. Siragusa, C. Mina [et al.] // *Thromb. Res.* – 2008. – Vol. 123. – P. 194 – 199.
16. The management of the great saphenous vein thrombophlebitis / A. Tursie, S. Pop, I. Avram, G. Taranu // *J. Experim. Med. Surg. Res.* – 2010. – Vol. 4. – P. 268 – 270.
17. Ligation versus anticoagulation: Treatment of above–knee superficial thrombophlebitis not involving the deep venous system / V. Sullivan, P. M. Denk, S. S. Sonnad [et al.] // *Manag. Superfic. Ven. Thromb.* – 2001. – Vol. 193, N 5. – P. 558 – 562.
18. Superficial venous thrombosis and venous thromboembolism. A large, prospective epidemiologic study / H. Decousus, I. Quéré, E. Presles [et al.] // *Ann. Intern. Med.* – 2010. – Vol. 152, N 4. – P. 218 – 224.
19. Gillet J. L. Management of superficial vein thrombosis of the lower limbs: update and current recommendations / J. L. Gillet // *Phlebolympology*. – 2015. – Vol. 22, N 2. – P. 82 – 88.
20. The results of the surgical treatment of superficial venous thrombosis. *Cercetari Experimentale & Medico–Chirurgicale* / J. Avram, F. Cadariu, M. Pasztori [et al.] // *J. Experim. Med. Res.* – 2010. – Vol. 17, N 3. – P. 79 – 84.
21. Сухарев И. И. Лечение острой и хронической венозной недостаточности нижних конечностей с применением геля Лиотон–1000 / И. И. Сухарев, Г. Г. Влайков // *Клін. хірургія*. – 1999. – № 6. – С. 5 – 6.

22. Lowe G. D. O. Management of deep vein thrombosis to reduce the incidence of post-thrombotic syndrome / G. D. O. Lowe // *Phlebology*. – 2010. – Vol. 25. – P. 9 – 13.

23. Subcutaneous low molecular-weight heparin compared with intravenous heparin in the treatment of proximal-vein thrombosis / R. D. Hull, G. E. Raskob, G. F. Pineo [et al.] // *New. Engl. J. Med.* – 1996. – Vol. 326. – P. 975 – 982.

24. Веденский А. Н. Посттромботическая болезнь / А. Н. Веденский. – Л.: Медицина. Ленингр. отд-ние, 1986. – 240 с.

25. The vein book; ed. J. J. Bergan. – Amsterdam e. a.: Elsevier Inc., 2007. – 617 p.

26. Poulidakis K. P. Prospective analysis of incidence, extent and chronicity of lower extremity venous thrombosis / K. P. Poulidakis, A. P. Gasparis, N. Labropoulos // *Phlebology*. – 2014. – Vol. 29. – P. 37 – 42.

27. Clement D. L. Superficial vein thrombosis: more dangerous than anticipated / D. L. Clement // *Phlebology*. – 2013. – Vol 20, N 4. – P. 188 – 192.

28. Upper-extremity deep vein thrombosis. Risk factors, diagnosis, and complications / P. Prandoni, P. Polistena, E. Bernardi [et al.] // *Arch. Intern. Med.* – 1997. – Vol. 157. – P. 57 – 62.

29. Frequent asymptomatic pulmonary embolism in patients with deep venous thrombosis / K. M. Moser, P. F. Fedullo, J. K. Littejohn [et al.] // *J. A. M. A.* – 1994. – Vol. 271. – P. 223 – 225.

30. Prevention of venous thromboembolism in major orthopedic surgery / P. Prandoni, S. Z. Goldhaber, A. Piccioli [et al.] // *Clin. Appl. Thromb. Hemost.* – 1996. – Vol. 3. – P. 153 – 157.

31. Henke P. K. Venous thromboembolism risk factor assessment and prophylaxis / P. K. Henke, C. J. Pannucci // *Phlebology*. – 2010. – Vol. 25. – P. 219 – 223.

32. Кириенко А. И. Острый тромбоз / А. И. Кириенко, А. А. Матюшенко, В. В. Андрияшкин. – М.: Литтерра, 2006. – 108 с.

33. Швальб П. Г. Системный подход к патогенезу хронической венозной недостаточности нижних конечностей / П. Г. Швальб // *Ангиология и сосуд. хирургия.* – 2002. – Т. 8, № 3. – С. 30 – 35.

34. Яблоков Е. Г. Хроническая венозная недостаточность / Е. Г. Яблоков, А. И. Кириенко, В. Ю. Богачев. – М.: Берег, 1999. – 126 с.

35. Динамика структурных изменений при тромбозе глубоких вен / А. А. Баешко, А. И. Михайлов, Ю. И. Рогов [и др.] // 3-я конф. Асоц. флебологов России (17–19 мая 2001г., г. Ростов на/Д). – М., 2001. – С. 197 – 198.

36. Levy Y. The occurrence of thromboembolic events following airplane flights – "the economy class syndrome" / Y. Levy, J. George, Y. Shoenfeld // *Israel J. Med. Sci.* – 1995. – Vol. 10. – P. 621 – 623.

37. Belcaro G. The Venous Clinic: diagnosis, prevention, investigations, conservative and medical treatment, sclerotherapy and surgery / G. Belcaro, A. Nicolaidis, G. Stansby. – London: Imp. Coll. Press., 1998. – 192 p.

38. Савранский В. Варикозная болезнь / В. Савранский, В. Морозов. – СПб.: Питер, 2000. – 128 с.

39. Основы клинической флебологии; под ред. акад. РАМН Ю.Л. Шевченко, проф. Ю.М. Стойко, проф. М.И. Лыткина. – М.: ОАО Изд-во Медицина, 2005. – 312 с.

40. Константинова Г. Д. Флебология / Г. Д. Константинова, А. Д. Зубарев, Е. Г. Градусов. – М.: Изд. Дом Видар, 2000. – 154 с.

41. Клінічна доплерівська ультрасонографія / П. Л. Аллан, П. А. Даббінс, М. А. Позняк, В. Н. МакДікен. – Львів: Медицина світу, 2001. – 293 с.

42. Salzman E. W. The epidemiology, pathogenesis, and natural history of venous thrombosis / E. W. Salzman, J. Hirsh // *Thrombosis and Haemostasis. Basic principles and clinical practice*; eds. R. W. Colman, J. Hirsh, V. Marder, E.W. Salzman. – Philadelphia: J. B. Lippincott Co, 1993. – P. 1275 – 1296.

43 Myers D. D. Jr. Pathophysiology of venous thrombosis // D. D. Myers Jr. // *Phlebology.* – 2015. – Vol. 30, N 1, suppl. – P. 7 – 13.

44. Патологические аспекты венозной гемодинамики при остром тромбозе глубоких вен и посттромбофлебитическом синдроме нижних конечностей и таза / А. А. Шалимов, И. И. Сухарев, Е. Д. Фурманенко [и др.] // Кардиология. – 1980. – № 2. – С. 40 – 44.;

45. Диагностика и хирургическое лечение острого тромбофлебита поверхностных вен в поликлинике / Е. Г. Градусов, О. В. Серков, Г. Д. Константинова [и др.] // 3-я конф. Асоц. флебологов России (17–19 мая 2001 г., Ростов н/Д). – М., 2001. – 207 с.

46. The incidence of deep venous thrombosis in patients with superficial thrombophlebitis of the lower limbs / J. O. Jorgensen, K. C. Hanel, A. M. Morgan [et al.] // J. Vasc. Surg. – 1993. – Vol. 18. – P. 70 – 73.

47. Чернуха Л. М. Тяжелые формы варикозной болезни нижних конечностей. Возможна ли радикальность хирургического лечения? / Л. М. Чернуха, А. А. Гуч, П. И. Никульников // Хірургія України. – 2005. – № 4. – С. 33 – 37.

48. Сидоренко Б. А. // Клиническое применение антитромботических препаратов / Б. А. Сидоренко, Д. В. Преображенский. – М.: Медицина, 1997. – 176 с.

49. Extracellular thiol isomerases and their role in thrombus formation [internet] / S. Schulman, P. Bendapudi, A. Sharda [et al.]. – 2016. – Vol. 24, N 1. – P. 1 – 15. <http://www.ncbi.nlm.nih.gov/pubmed/26467859>

50. Момот А. П. Исследование системы гемостаза у лиц пожилого возраста: основные цели и методы / А. П. Момот, З. С. Баркаган // Клиническая геронтология. – 2007. – Т. 13, № 4. – С. 44 – 49.

51. Баркаган З. С. Роль гематогенных тромбофилий в генезе ранних нарушений мозгового кровообращения: диагностика и проблемы терапии / З. С. Баркаган // Гематология и трансфузиология. – 2007. – № 3. – С. 3 – 6.

52. Иванов Е. П. Руководство по гемостазиологии / Е. П. Иванов. – Минск: Изд-во Беларусь, 1991. – 302 с.



53. Gardner A. M. N. The venous system in health and disease / A. M. N. Gardner, R. H. Fox. – Amsterdam: IOS Press, 2001. – P. 306
54. Venous and arterial thrombophilia / A. Girolami, P. Simioni, L. Scarano, B. Girolami // *Haematologica*. – 1997. – Vol. 82, N 1. – P. 96 – 100.
55. Герелюк И. П. О роли нарушения обмена липидов и микроциркуляции в патогенезе нейрогенных повреждений сердца: экспериментальное исследование: автореф. дис. ... д-ра мед. наук / И. П. Герелюк. – Ивано-Франковск, 1982. – С. 41.
56. Дзісь Є. І. Гемостазіологічні підходи до діагностики тромботичних ускладнень / Є. І. Дзісь, О. Я. Томашевська // *Кровообіг і гемостаз*. – 2004. – № 2–3. – С. 27 – 33.
57. Куликов Л. С. Морфогенез флебосклероза при варикозном расширении вен, флеботромбозе и тромбофлебите (гистохимическое и гистоэнзиматическое исследование): автореф. дис. ... канд. мед. наук / Л. С. Куликов. – М., 1971. – 19 с.
58. Цуканов Ю. Т. Региональная венозная гиперволемиа – ведущий клиничко-патофизиологический феномен при варикозной болезни / Ю. Т. Цуканов // *Ангиология и сосуд. хирургия*. – 2001. – Т. 7, № 2. – С. 53 – 57.
59. Швальб П. Г. Об основном гемодинамическом факторе формирования хронической венозной недостаточности нижних конечностей / П. Г. Швальб // *Ангиология и сосуд. хирургия*. – 2000. – № 3. – С. 185 – 186.
60. Лепилов А. В. Морфологические варианты вен нижних конечностей в норме и закономерности их изменений в условиях внутрисосудистого тромбообразования: автореф. дис. ... д-ра. мед. наук / А. В. Лепилов. – Новосибирск, 1999. – 34 с.
61. Железинский В. П. Эмбологенный риск при восходящем поверхностном тромбофлебите / В. П. Железинский, Р. Е. Калинин, М. Ю. Упоров // 3-я конф. Ассоц. флебологов России (17–19 мая 2001 г., Ростов на/Д). – М., 2001. – С. 210 – 211.

62. Динамика структурных изменений при тромбозе глубоких вен / А. А. Баешко, А. И. Михайлов, Ю. И. Рогов [и др.] // 3-я конф. Ассоц. флебологов России (17–19 мая 2001 г., Ростов на/Д). – М., 2001. – С. 197 – 198.

63. Jillet J. L. Management of superficial vein thrombosis of the lower limbs: update and current recommendations / J. L. Jillet // *Phlebology*. – 2015. – Vol. 22, N 2. – P. 82 – 89.

64. Цуканов Ю. Т. Варикозная болезнь нижних конечностей, осложненная тромбозом глубоких вен / Ю. Т. Цуканов, А. Ю. Цуканов // *Флебология*. – 2011. – Т. 5, № 4. – С. 38 –41.

65. Coagulation abnormalities predisposing to the development of deep vein thrombosis / M. M. Samama, J. Conard, M. H Horellon [et al.] // *Prevention of venous thromboembolism*; eds. D. Bergquist, A. J.Cometota, A. N.Nicolaides [et al.]. – Med-Orton, 1994. – P. 36 – 41.

66. «Венозные тромбозы и тромбоэмболические осложнения / Я. В. Новикова, А. И. Шевела, В. А. Егорков [и др.] // *Клин. флебология*. – 2008. – № 1. – С. 105 – 106.

67. A common genetic variation in the 3-untranslated region of the prothrombin gene is associated with elevated plasma prothrombin levels and increase in venous thrombosis / S. R. Poort, F. R. Rosendaal, P. H. Reitsma [et al.] // *Blood*. – 1996. – Vol. 88. – P. 3698 – 3703.

68. Superficial vein thrombosis in patients with varicose veins: Role of thrombophilia factors, age and body mass / Ch. Karathanos, G. Sfyroeras, A. Drakou // *Eur. J. Vasc. Endovasc. Surg.* – 2012. – Vol. 43, N 3. – P. 355 – 358.

69. Венозный тромбоз нижних конечностей и тромбоэмболия легочной артерии / П. И. Тураев, О. Е. Бобров, О. С. Семенюк [и др.]. – К.: Феникс, 2002. – 116 с.

70. Hyperhomocysteinaemia as a risk factor for deep vein thrombosis / Y. Unlu, S. Keles, N. Becit [et al.] // *Eur. J. Vasc. Endovasc. Surg.* – 2005. – Vol. 30, N 3. – P. 315 – 318.

71. Геник С. М. Роль тканинного фактору і гомоцистеїну в тромбогенезі / С. М. Геник, В. І. Олексин // Галиц. лік. вісн. – 2002. – Т. 9, № 1. – С. 133 – 134.

72. Superficial thrombophlebitis and risk for recurrent venous thromboembolism / V. Schonauer, P. A. Kyrle, A. Weltermann [et al.] // J. Vasc. Surg. – 2003. – Vol. 37, N 4. – P. 834 – 838.

73. Клюквина Н. Г. Антифосфолипидный синдром: клиника, диагностика, лечение / Н. Г. Клюквина // Лечащий Врач. – 2005. – № 4. – С. 25 – 30.

74. Bertina R. M. Genetic approach to thrombophilia / R. M. Bertina // Thromb. Haemost. – 2001. – Vol. 86. – P. 92 – 103.

75. Савельев В. С. Послеоперационные венозные тромбоэмболические осложнения: фатальная неизбежность или контролируемая опасность? / В. С. Савельев // Хирургия. – 1999. – № 6. – С. 60 – 63.

76. Венозные тромбоэмболические осложнения в абдоминальной и сосудистой хирургии. Факторы риска и меры профилактики / В. Ф. Саенко, И. И. Сухарев, И. В. Гомоляко [и др.] // Клін. хірургія. – 2001. – № 4. – С. 5 – 10.

77. Unusual deep vein thrombosis sites: magnetic resonance venography in patients with negative compression ultrasound and symptomatic pulmonary embolism / T. Gary, K. Steidl, K. Belaj [et al.] // Phlebology. – 2014. – Vol. 29. – P. 25 – 29.

78. Баешко А. А. Послеоперационный тромбоз глубоких вен нижних конечностей и эмболия легочной артерии / А. А. Баешко, Г. П. Шорох, М. Я. Молочко // Хирургия. – 1999. – № 3. – С. 52 – 58.

79. Венозные тромбозы нижних конечностей. Возможно ли решение проблемы сегодня? / Л. М. Чернуха, П. И. Никульников, А. А. Гуч, М. О. Артеменко // Клін/ флебологія. – 2008. – № 1. – С. 4 – 11.

80. Parch H. Compression Therapy of the Extremities / H. Parch, E. Rabe, R. Stemmer. – Paris: Ed. Phlebol. Franc., 1999. – 398 p.

81. Оріщак Д. Т. Гемомікроциркуляторне русло адвентиції підшкірних вен нижніх кінцівок в різні терміни розвитку гострого тромбофлебіту / Д. Т. Оріщак // Галиц. лік. вісн. – 1998. – Т. 5, № 3. – С. 60 – 62.

82. Оріщак Д. Т. Розлади мікроваскуляризації підшкірних вен нижньої кінцівки – важливий фактор у механізмі розвитку гострого тромбофлебіту / Д. Т. Оріщак, С. М. Генік, І. Г. Дацун // Матеріали І нац. конгр. анатомів гістологів, ембріологів та топографоанатомів України. – Івано–Франківськ, 1994. – С. 133.

83. Острый тромбоз вен нижних конечностей. Факторы риска, методы профилактики и лечения / А. В. Губка, В. И. Перцов, В. А. Губка [и др.] // Клін. хірургія. – 2003. – № 3. – С. 44 – 48.

84. Reiter W. Parameters of haemostasis during acute venous thrombosis / W. Reiter, M. Ehrensberger, B. Sheinbrucrer // Thromb. Haemost. – 1995. – Vol. 74, N 2. – P. 596 – 601.

85. Campbell W. B. Varicose vein surgery and deep vein thrombosis / W. B. Campbell, B. M. Ridler // Angiology. – 1995. – Vol. 82, N 2. – P. 1494 – 1497.

86. Бебуришвили А. Г. Острый тромбофлебит в бассейне большой подкожной вены / А. Г. Бебуришвили, А. В. Шаталов, А. А. Шаталов // Хирургия. – 2004. – № 4. – С. 4 – 8.

87. Восходящий варикотромбофлебит: классификация и лечение / F. Stollmann, B. Steckmeier, A. Parzhuber [et al.] // Флебологическая. – 2001. – Спец. вып. – С. 69 – 71.

88. Клиническая ультразвуковая диагностика патологии вен нижних конечностей; под ред. Ю. В. Новикова. – Кострома: ДиАр, 1999. – 72 с.

89. Суковатых Б. С. Очерки клинической флебологии / Б. С. Суковатых, Л. Н. Беликов, М. Б. Суковатых. – Курск: КГМУ, 2010. – 263 с.

90. Screening for deep venous thrombosis in asymptomatic postoperative orthopedic patients using color Doppler sonography: analysis of prevalence and risk factors / H. C. Davidson, D. Mazzu, B. F. Gage, R. B. Jeffrey // Am. J. Roentgenol. – 1996. – Vol. 166, N 3. – P. 659 – 662.

91. Daily catheter-directed single dosing of t-PA in treatment of acute deep venous thrombosis of the lower extremity / R. Chang, O. R. Cannon, C. C. Clara, J. L. Doppman // *J. Vasc. Intervent. Radiol.* – 2001. – Vol. 12. – P. 247 – 252.

92. Landefeld C. S. Clinical findings associated with deep venous thrombosis: a basis for quantifying clinical judgement / C. S. Landefeld, E. McGuire, A. M. Cohen // *Am. J. Med.* – 1990. – Vol. 88. – P. 382 – 388.

93. Comerota A. J. Venous thromboembolism / A. J. Comerota // *Vascular Surgery*; R. B. Rutherford ed. – Philadelphia: W. B. Saunders, 1995. – 4th ed. – P. 1785 – 1814..

94. Value of assessment of pretest probability of deep-vein thrombosis in clinical management / P. S Wells, D. R Anderson, J. Bormanis [et al.] // *Lancet.* – 1997. – Vol. 350, N 9094. – P. 1795 – 1798.

95. A novel and rapid whole-blood assay for D-dimer in patients with clinically suspected deep vein thrombosis / P. S. Wells, P. Brill-Edwards, P. Stevens [et al.] // *Circulation.* – 1995. – Vol. 91. – P. 2184 – 2187.

96. Bounameaux H. Rapid diagnosis of deep vein thrombosis in symptomatic patients: a comparison between four different diagnostic strategies / H. Bounameaux, A. Perrier // *Thromb. Haemost.* – 1999. – Vol. 82, N 4. – P. 1360 – 1371.

97. Платонова Т. М. Характеристика складу фракції розчинних фібринмономерних комплексів / Т. М. Платонова, В. О. Чернишенко, О. М. Савчук // *Тромбози в клінічній практиці: профілактика, діагностика, лікування: міжнар. наук. конф.: тези доп.* – К., 2004. – С. 146 – 147.

98. Dimerized plasmin fragment D as a potential biomarker to predict successful catheter-directed thrombolysis therapy in acute deep vein thrombosis / Chien-Ming Luo, I-Hui Wu, Chih-Yang Chan [et al.] // *Phlebology.* – 2015. – Vol. 30, N 9. – P. 620–626.

99. Ginsberg J. S. Management of venous thrombembolism / J. S. Ginsberg // *New Eng. J. Med.* – 1996. – Vol. 335. – P. 816 – 828.

100. The role of plethysmography in monitoring the results of venous surgery / D. L. Gillespie, P. R. Cordts, C. Hartono [et al.] // *J. Vasc. Surg.* – 2002. – Vol. 36, N 4. – P. 674 – 678.

101. Weinmann E. E. Deep-vein thrombosis / E. E. Weinmann, E. W. Salzman // *New Engl. J. Med.* – 1994. – Vol. 15, N 331. – P. 1630 – 1641.

102. Evaluation of non-invasive and invasive methods in the assessment of short saphenous vein termination / S. N. Vasdekis, G. H. Clarke, J. T. Hobbs [et al.] // *Br. J. Surg.* – 1999. – Vol. 76, N 9. – P. 929 – 932.

103. Frequent asymptomatic pulmonary embolism in patients with deep venous thrombosis / K. M. Moser, P. F. Fedullo, J. K. Littejohn [et al.] // *J. A. M. A.* – 1994. – Vol. 271. – P. 223 – 225.

104. Вахитов М. Ш. Возможности динамической флебосцинтиграфии в оценке флебогемодинамики нижних конечностей при варикозной болезни вен / М. Ш. Вахитов, С. В. Лапекин, В. М. Кацев // *Амбулат. хирургия.* – 2003. – № 3. – С. 60 – 61.

105. The diagnostic approach to acute venous thromboembolism. Clinical practice guideline. American Thoracic Society / V. F. Tapson, B. A. Carroll, B. L. Davidson [et al.] // *Am. J. Respir. Crit. Care Med.* – 1999. – Vol. 160, N 3. – P. 1043 – 1066.

106. К вопросу о вариантах профилактики ТЭЛА при тромбозах в системе нижней полой вены / С. П. Зотов, А. Ф. Кугеев, А. В. Щербаков [и др.] // *Клін. флебологія.* – 2008. – № 1. – С. 31 – 33.

107. Accuracy of ultrasound for the diagnosis of deep venous thrombosis in asymptomatic patients after orthopedic surgery: a meta-analysis / P. S. Wells, A. W. Lensing, B. L. Davidson [et al.] // *Ann. Int. Med.* – 1995. – Vol. 122. – P. 47 – 53.

108. Малютенко О. Ю. Значение ультразвукового ангиосканирования в диагностике бессимптомных острых тромбозов глубоких вен / О. Ю. Малютенко, Ю. А. Трегубенко // *Клін. флебологія.* – 2008. – № 1. – С. 99.

109. Использование ультразвукового дуплексного сканирования для определения показаний к хирургическому лечению флеботромбозов в системе

нижней полой вены / В. В. Скиба, С. П. Щукин, Е. Е. Швед, Е. А. Перекрестова // *Хірургія України*. – 2006. – № 3. – С. 55 – 57.

110. Pitfalls in lower extremity venous duplex scanning / D. J. Wright, A. D. Shepard, M. McPharlin, C. B. Ernst // *J. Vasc. Surg.* – 1990. – Vol. 11, N 5. – P. 675 – 679.

111. Color–flow duplex scanning for the surveillance and diagnosis of acute deep venous thrombosis / M. A. Mattos, G. L. Londrey, D. W. Leutz [et al.] // *J. Vasc. Surg.* – 1992. – Vol. 15. – P. 366 – 375.

112. Гуч А. А. Тромбофлебит варикозно–изменённых вен нижних конечностей / А. А. Гуч, Л. М. Чернуха, А. О. Боброва // *Клін. хірургія*. – 2007. – № 11–12. – С. 18 – 19.

113. Руководство по ультразвуковой флебологии / А. Ю. Васильев, Н. А. Постникова, М. Д. Дибиров, А. И. Шиманко. – М.: МИА, 2007. – 80 с.

114. Гуч А. А. Тромбофлебит варикозно–изменённых вен нижних конечностей как причина тромбоэмболии ветвей легочной артерии / А. А. Гуч // *Клін. хірургія*. – 2005. – № 4–5. – С. 81.

115. Клінічна доплерівська ультрасонографія / П. Л. Аллан, П. А. Даббінс, М. А. Позняк, В. Н. МакДікен. – Львів: Медицина світу, 2007. – 2–ге вид. – 111 с.

116. Optimization of combined CT pulmonary angiography with lower extremity CT venography / D. F. Yankelevitz, G. Gamsu, A. Shah [et al.] // *Am. J. Roentgenol.* – 2000. – Vol. 174, N 1. – P. 67 – 69.

117. Garg K. Deep venous thrombosis: spectrum of findings and pitfalls in interpretation on CT venography / K. Garg, J. Mao // *Am. J. Roentgenol.* – 2001. – Vol. 177. – P. 319 – 323.

118. Diagnosis of lower–limb deep venous thrombosis: a prospective blinded study of magnetic resonance direct thrombus imaging / D. G. Fraser, A. R. Moody, P. S. Morgan, A. L. Martel // *Ann. Intern. Med.* – 2002. – Vol. 136. – P. 89 – 98.

119. Magnetic resonance venography for the detection of deep venous thrombosis: comparison with contrast venography and duplex Doppler

ultrasonography / J. P. Carpenter, G. A. Holland, R. A. Baum [et al.] // *J. Vasc. Surg.* – 1993. – Vol. 18, N 5. – P. 734 – 741.

120. Оптимизация лечебной тактики при илеофemorальном венозном тромбозе / А. А. Баешко, В. А. Юшкевич, Ю. И. Рогов [и др.] // *Ангиология и сосуд. хирургия.* – 2000. – № 3 (приложение). – С. 14.

121. Ганичкин С. А. Тактика и результаты лечения больных тромбофлебитом поверхностных вен нижних конечностей / С. А. Ганичкин, Э. А. Пономарёв, С. С. Маскин // *Материалы IX Всерос. съезда хирургов.* – Волгоград, 2000. – С. 246.

122. Савранский В. Варикозная болезнь / В. Савранский, В. Морозов. – СПб.: Питер, 2000. – 128 с.

123. Сучасна діагностика та лікування гострого варикотромбофлебіту / В. О. Прасол, В. І. Троян, О. С. Рябінська [та ін.] // *Укр. бальнеол. журн.* – 2004. – № 2. – С. 97 – 98.

124. Кобза І. І. Частота тромбозів глибоких вен після оперативних втручань на поверхневих венах нижніх кінцівок / І. І. Кобза, Ю. В. Ткаченко, Б. М. Гаврилів // *Клін. флебологія.* –

125. Endovascular management of proximal lower limb deep venous thrombosis – A prospective study with six-month follow-up / S Patra, B. C. Srinivas, C. M. Nagesh [et al.] // *Phlebology.* – 2015. – Vol. 30, N 7. – P. 441 – 448.

126. Treatment of deep venous thrombosis with low molecular weight heparins: A meta-analysis / A. W. A. Lensing, M. H. Prins, B. L. Davidson [et al.] // *Arch. Intern. Med.* – 1995. – Vol. 155. – P. 601 – 607.

127. Acenocoumarol and heparin compared with acenocoumarol alone in the initial treatment of proximal vein thrombosis / D. P. Brandjes, H. Heijboer, H. R. Buller [et al.] // *New Engl. J. Med.* – 1992. – Vol. 327. – P. 1485 – 1489.

128. Heparin for 5 days as compared with 10 days in the initial treatment of proximal venous thrombosis / R. D. Hull, G. E. Raskob, D. Rosenbloom [et al.] // *New Engl. J. Med.* – 1990. – Vol. 322. – P. 1260 – 1264.



129. Levine M. N. A comparison of lowmolecular-weight heparin administered primarily at home with unfractionated heparin administered in the hospital for proximal deep-vein thrombosis / M. N. Levine, M. Gent, J. Hirsh // *New Engl. J. Med.* – 1996. – Vol. 334. – P. 677 – 681.

130. Treatment of venous thrombosis with intravenous unfractionated heparin administered in the hospital as compared with subcutaneous low molecular weight heparin administered at home. The TASMMAN Study group / M. M. Koopman, P. Prandoni, F. Piovella [et al.] // *New Engl. J. Med.* – 1996. – Vol. 334. – P. 682 – 687.

131. Hull R. D. Serial impedance plethysmography in pregnant patients with clinically suspected deep-vein thrombosis: clinical validity of negative findings / R. D. Hull, G. E. Raskob, C. J. Carter // *Ann. Int. Med.* – 1990. – Vol. 112. – P. 663 – 667.

132. Törngren S. Thrombectomy and temporary arteriovenous fistula for ilio-femoral venous thrombosis / S. Törngren, J. Swedenborg // *Int. Angiol.* – 1988. – Vol. 7. – P. 14.

133. Comparison of the oral direct thrombin inhibitor with enoxaparin as prophylaxis against venous thromboembolism after total knee replacement: A phase 2 dose-finding study / J. A. Heit, C. W. J. Colwell, C. W. Francis [et al.] // *Arch. Intern. Med.* – 2001. – Vol. 161. – P. 2215 – 2222.

134. Anticoagulation for three versus six months in patients with deep vein thrombosis or pulmonary embolism, or both: randomised trial / I. A. Campbell, D. P. Bentley, R. J. Prescott [et al.] // *Br. Med. J.* – 2007. – Vol. 334. – P. 674.

135. Comerota A. J. Deep venous thrombosis and postthrombotic syndrome: Invasive management / A. J. Comerota // *Phlebology.* – 2015. – Vol. 30, N 1, suppl. – P. 59 – 66.

136. Черковська О. С. Профілактика ТЕЛА у хворих з гострим висхідним тромбофлебітом нижніх кінцівок / О. С. Черковська // *Практ. медицина.* – 2008. – № 5. – С. 249 – 253.

137. Protected iliofemoral venous thrombectomy in a pregnant woman with pulmonary embolism and ischemic venous thrombosis / E. Neri, L. Civeli, A. Benvenuti [et al.] // *Tex. Heart Inst. J.* – 2002. – Vol. 29, N 2. – P. 130 – 132.

138 Дибиров М. Д. Профилактика послеоперационной тромбоэмболии легочной артерии у больных пожилого и старческого возраста / М. Д. Дибиров // Сб. науч. работ «Актуальные проблемы хирургии». – М.: МГМСУ, 2001. – С. 11.

139 Hirsh J. A., Salzman E. W. Ch 77. Pathogenesis of venous thromboembolism // Eds. R. W. Colman, J. Hirsh, V. J. Marder et al. *Hemostasis and thrombosis. Basic principles and clinical practice* / Philadelphia: Lippincott Co., 1987. – P. 326–332.

140. Subcutaneous low molecular-weight heparin compared with intravenous heparin in the treatment of proximal-vein thrombosis / R. D. Hull, G. E. Raskob, G. F. Pineo [et al.] // *New Engl. J. Med.* – 1996. – Vol. 326. – P. 975 – 982.

141. Кияшко В. А. РМАПО Тромбофлебиты поверхностных вен: диагностика и лечение / В. А. Кияшко. – [Электронный ресурс] – режим доступа: <http://medinfa.ru/article/36/116772/>

142. Тромбофлебіт варикозно-зміненних вен нижніх кінцівок як причина тромбоемболії гілок легеневої артерії / Л. М. Чернуха, П. І. Нікульніков, А. О. Гуч [та ін.] // *Клін. хірургія.* – 2007. – № 11–12. – С. 68 – 69.

143. Хирургическое лечение тромботических осложнений у больных с хронической венозной недостаточностью нижних конечностей / Л. М. Чернуха, Н. Ф. Дрюк, А. А. Гуч, Н. К. Бульба // *Клін. хірургія.* – 1999. – № 9. – С. 51 – 52.

144. Острый варикотромбофлебит, как предиктор тромбоза магистральных вен / В. В. Герасимов, В. Г. Герасимов, Н. В. Шульга [и др.] // *Клін. флебологія.* – 2008. – № 1. – С. 89.

145. Применение компрессионной склеротерапии при лечении острого тромбофлебита поверхностных вен голени / А. Ю. Крылов, А. М. Шулутко, Е. С. Наговицин [и др.] // *Ангиология и сосуд. хирургия.* – 2000. – № 3 (Приложение). – С. 95.

146. Никоненко А. С. Лечение и профилактика ТЭЛА / А. С. Никоненко, А. В. Губка, А. И. Матерухин // Клін. хірургія. – 1999. – № 9. – С. 38 – 39.
147. Нарижный М. В. Лечебно–диагностическая тактика при остром восходящем тромбофлебите подкожных вен нижних конечностей: автореф. дис. ... канд. мед. наук / М. В. Нарижный. – Рязань, 2011. – 24 с.
148. К вопросу о вариантах профилактики ТЭЛА при тромбозах в системе нижней полой вены / С. П. Зотов, А. Ф. Кугеев, А. В. Щербаков [и др.] // Клін. флебологія. – 2008. – № 1. – С. 31 – 33.
149. Лікування варикозного розширення вен нижніх кінцівок, ускладненого гострим тромбофлебітом / Г. В. Буренко, Ю. О. Супрун, Б. І. Паламар, В. М. Меллін // Клін. хірургія. – 1999. – № 9. – С. 18 – 19.
150. Knepper J. Novel anticoagulants: a discussion of clinical use in the treatment and prevention of venous thromboembolism / J. Knepper, E. Ramacciotti, T. W. Wakefield // Phlebology. – 2011. – Vol. 26, N 1. – P. 3 – 7. 151.
- Хірургічна профілактика тромбоемболії легеневої артерії при ускладнених формах гострого варикотромбофлебіту / В. І. Русін, В. В. Корсак, Ю. А. Левчак, П. О. Болдіжар // Клін. хірургія. – 2008. – № 11–12. – С. 98.
152. Криса В. М. Лікування гострого тромбофлебіту варикозно–змінених поверхневих вен нижніх кінцівок в умовах загальнохірургічного відділення / В. М. Криса, Л. І. Дмитрів // Клін. хірургія. – 2005. – № 4–5. – С. 84 – 85.
153. Швед О. Є. Лікування гострого висхідного тромбофлебіту, поєднаного з гострим тромбозом глибоких вен нижньої кінцівки: застосування кава–фільтра або електрозварювання / О. Є. Швед, Ю. М. Гупало, Г. І. Макаренко // Клін. хірургія. – 2008. – № 4–5. – С. 4 – 5.
154. Surgical management of ascending saphenous thrombophlebitis / A. P. Murgia, C. Cisno, G. C. Pansini [et al.] // Intern. Angiol. – 1999. – Vol. 18, N 4. – P. 343.
155. Operative management of greater saphenous thrombophlebitis involving the saphenofemoral junction / J. M. Lohr, D. T. McDevitt, K. S. Lutter [et al.] // Am. J. Surg. – 1992. – Vol. 164, N 3. – P. 269 – 275.

156. Nicolaidis A. N. Deep vein thrombosis: aetiology, prevention and management / A. N. Nicolaidis, E. Kalodiki // *Austr. N. Z. J. Surg.* – 1992. – Vol. 62, N 8. – P. 599 – 600.

157. Zaraca F., Ebner H. Ascending thrombophlebitis of the greater saphenous vein: proposal of a new morphological classification / F. Zaraca, H. Ebner // *Reparto di Chirurgia Vascolare e Toracica, Comprensorio Sanitario di Bolzano*. Source US National Library of Medicine National Institutes of Health – 2008. – Vol. 60, N 3. – P. 419–424. <http://www.ncbi.nlm.nih.gov/pubmed/18709781>

158. Prevention of deep venous thrombosis associated with superficial thrombophlebitis of the leg by early saphenous vein ligation / U. Krause, F. C. Cheu, K. Kroger [et al.] // *Vasa.* – 1998. – Vol. 27, N 1. – P. 34 – 38.

159. Склерохірургічне лікування гострого тромбозу поверхневих вен / Б. С. Суковатих, Л. Н. Беликов, А. В. Середицький [и др.] // *Ангіологія і суд. хірургія.* – 2006. – Т. 12, № 1. – С. 81 – 85.

160. Дробязго С. В. «Радіочастотна абляція ствола великої підшкірної вени при гострому варикотромбозі: матеріали ІХ науч.-практ. конф. Асоціації флебологів Росії / С. В. Дробязго, А. Ю. Семенов, А. Ю. Румянцев // *Флебологія.* – 2012. – Т. 6, № 2. – С. 119.

161. Percutaneous mechanical thrombectomy combined with catheter-directed thrombolysis in the treatment of symptomatic lower extremity deep venous thrombosis / Hong-Jian Shi, You-Hua Huang, Tao Shen, Qiang Xu // *Eur. J. Radiology.* – 2008. – Vol. 71, N 2. – P. 35 – 355.

162. Uflacker R. Massive pulmonary embolism preliminary results of treatment with the Amplatz thrombectomy device / R. Uflacker, C. Stange, I Vujic // *J. Vasc. Intervent. Radiol.* – 1996. – N 7. – P. 519 – 528.

163. Пат. України 49632 А. МПК А 61 М25/00. Тромбоектомічний пристрій / А. Я. Кононов, В. В. Бойко, О. І. Пітик. – Заявники і патентовласники: Інститут загальної та невідкладної хірургії НАМН України, Харківський державний медичний університет. – заявл. 14.1.02; опубл. 16.09.02. Бюл № 9.

164. Лосев Р. З. Комплексное лечение больных по поводу варикозной болезни нижних конечностей в амбулаторных условиях и по принципу стационара одного дня / Р. З. Лосев, В. А. Гаврилов, А. Г. Пятницкий // *Ангиология и сосуд. хирургия.* – 2002. – № 1. – С. 22 – 27.

165. Dhanarak N. Comparative histopathological study of the venous wall of chronic venous insufficiency and varicose disease / N. Dhanarak, B. Kanchanabat // *Phlebology.* – 2015.– Vol. 10. – <http://phl.sagepub.com/content/early/2015/10/08/0268355515610709.abstract>.

166. Herrmann L. G. Phlebectomy in treatment of acute thrombosis of saphenous varices in veins / L. G. Herrmann // *Arch. Surg.* – 1952. – Vol. 64. – P. 681 – 685.

167. Therapeutic management of superficial venous thrombosis with calcium nadroparin. Dosage testing and comparison with a non-steroidal anti-inflammatory agent / J. P. Titon, D. Auger, P. Grange [et al.] // *Ann. Cardiol. Angiol.* – 1994. – Vol. 43. – P. 160 – 166.

168. Глушков Н. И. Перемежающаяся пневматическая компрессия мышц нижних конечностей в комплексной профилактике послеоперационных венозных тромбозов у лиц пожилого и старческого возраста / Н. И. Глушков, С. В. Опенченко // *Вестн. хирургии им. И. И. Грекова.* – 2009. – Т. 168, № 2. – С. 47 – 49.

169. Васютков В. Я. Трофические язвы стопы и голени / В. Я. Васютков, Н. В. Проценко. – М.: Медицина, 1993. – 160 с.

170. Katsumoto T. The role of the vimentin intermediate filaments in rat 3Y1 cells elucidated by immunoelectron microscopy and computer-graphic reconstruction / T. Katsumoto, A. Mitsushima, T. Kurimura // *Biol. Cell.* – 1990. – Vol. 68, N 2. – P. 139 – 146.

171. Кириенко А. И. Острый варикотромбофлебит: диагностика, основные принципы лечения и профилактики / А. И. Кириенко, И. А. Золотухин // *Рус. мед. журн.* – 1999. – Т. 7, № 13(95). – С. 600 – 604.

172 Шаталов А. В. Острый варикотромбофлебит: диагностика и хирургическое лечение: автореф. дис. ... д-ра мед. наук / А. В. Шаталов. – Волгоград, 2006. – 36 с.

173. Association of two silent polymorphisms of platelet glycoprotein Ia/IIa receptor with risk of myocardial infarction: a case–control study / K. Moshfegh, W. A. Willemin, M. Redondo [et al.] // Lancet. – 1999. – Vol. 353, N 9150. – P. 351 – 354.